AZ ENDOSZKÓPIA LEHETŐSÉGEI KRÓNIKUS HASNYÁLMIRIGY-BETEGSÉGEKBEN

DOKTORI ÉRTEKEZÉS (Ph.D.)

Dr.GYÖKERES TIBOR

MÁV Kórház
Gasztroenterológiai Osztály

GASZTROENTEROLÓGIA

Programvezető: Prof. Dr. Tulassay Zsolt

Témavezető: Prof. Dr. Pap Ákos

Semmelweis Egyetem Doktori Iskola
Budapest
2002

Tartalomjegyzék:

Összefoglalás **1. o.**

Summary **2. o.**

Bevezetés **3. o.**

Célkitűzések **13. o.**

Betegek, módszer **16. o.**
Az endoszkóp levezetése, mint szűrővizsgálati módszer 16. o.
Az intraductalis citológia és biopszia malignus pancreatobiliaris megbetegedésekben 16. o.
Endoszkópos palliáció malignus, nem hilusi epeúti szűkületben 18. o.
Hasnyálmirigy-vezetékkövek lökéshullám kezelése, mint a komplex endoszkópos terápia része 22. o.
Külső hasnyálmirigy-fistulák „lépcsőzetes" kezelési stratégiája 25. o.
Hasnyálmirigy-pseudocysták endoszkópos kezelése 29. o.

Eredmények **32. o.**
Az endoszkóp levezetése, mint szűrővizsgálati módszer 32. o.
Az intraductalis citológia és biopszia malignus pancreatobiliaris megbetegedésekben 34. o.
Endoszkópos palliáció malignus, nem hilusi epeúti szűkületben 37. o.
Hasnyálmirigy-vezetékkövek lökéshullám kezelése, mint a komplex endoszkópos terápia része 42. o.
Külső hasnyálmirigy-fistulák „lépcsőzetes" kezelési stratégiája 44. o.
Hasnyálmirigy-pseudocysták endoszkópos kezelése 45. o.

Megbeszélés **50. o.**
Az endoszkóp levezetése, mint szűrővizsgálati módszer 50. o.
Az intraductalis citológia és biopszia malignus pancreatobiliaris megbetegedésekben 51. o.
Endoszkópos palliáció malignus, nem hilusi epeúti szűkületben 57. o.

Hasnyálmirigy-vezetékkövek lökéshullám kezelése, mint a komplex endoszkópos terápia része 64. o.
Külső hasnyálmirigy-fistulák „lépcsőzetes” kezelési stratégiája 67. o.
Hasnyálmirigy-pseudocysták endoszkópos kezelése 70. o.

Következtetések 75. o.
Az endoszkóp levezetése, mint szűrővizsgálati módszer 75. o.
Az intraductalis citológia és biopszia malignus pancreatobiliaris megbetegedésekben 75. o.
Endoszkópos palliáció malignus, nem hilusi epeúti szűkületben 75. o.
Hasnyálmirigy-vezetékkövek lökéshullám kezelése, mint a komplex endoszkópos terápia része 77. o.
Külső hasnyálmirigy-fistulák „lépcsőzetes” kezelési stratégiája 77. o.
Hasnyálmirigy-pseudocysták endoszkópos kezelése 78. o.

Köszönetnyilvánítás 79. o.

Irodalomjegyzék 80. o.

Az értekezés témájával kapcsolatos saját közlemények bibliográfiai adatai 100. o.
Megjelent és közlésre elfogadott publikációk 100. o
Az értekezés témájával kapcsolatos idézhető absztraktok 100. o.
Az értekezés befejezéséig készített egyéb fontosabb tudományos munkák 101. o.

ÖSSZEFOGLALÁS

Értekezésemben az endoszkópia krónikus hasnyálmirigy-betegségekben történő alkalmazásának egyes kiragadott fejezeteit tárgyalom. Az endoszkóp bevezetésétől kezdődően a diagnosztika egyes kérdéseit (intraductalis citológia és biopszia), valamint az operatív endoszkópos beavatkozásokkal elért eredményeinket (palliatív epeúti drenázs, extracorporalis lökéshullám kezeléssel kombinált endoterápia, külső hasnyálmirigy-fistulák kezelési stratégiája, hasnyálmirigy-pseudocysták endoszkópos kezelése) részletezem.

Az eszköz bevezetés idején történő „szűrővizsgálati" jellegű odafigyelés jelentős számú (gastroszkópia: 1,2 %, duodenoszkópia 8,16 %) egyébként rejtve maradó pathológiás elváltozást fedhet fel.

Az intraductalis citológia és biopszia módszerének egymással történő kombinálása az érzékenységet javítja, különösen hasnyálmirigyrák esetén.

Az inoperábilis malignus, nem hilusi lokalizációjú epeúti szűkületek egymás mellé helyezett két teflondrénnel történő megoldása a fémstentekkel összemérhető palliációt biztosít. Beszámolok fémstentet kapó betegeinkkel elért eredményeinkről is.

A hasnyálmirigy-vezeték kövességben szenvedő betegek lökéshullám kezelése (esetenként lokális citrátos perfúzióval együtt) a komplex endoszkópos terápia részét képezi, alkalmazásával jelentős arányban kőmentesség, még nagyobb számban panaszmentesség érhető el.

A külső hasnyálmirigy-fistulák egymásra épülő konzervatív és operatív endoszkópos kezelési módszerekkel az esetek jelentős részében újabb műtét nélkül megoldhatók.

A hasnyálmirigy-pseudocysták munkacsoportunk által kidolgozott kombinált radiológiai és endoszkópos módszerével végzett szájaztatása biztonsággal alkalmazható. Az utolsó három év betegeinek retrospektív elemzésével korábbi adatainkkal való kritikus összevetésre nyílt mód. Ennek alapján farki pseudocysta lokalizáció esetében a korábbinál konzervatívabb endoszkópos megközelítést javaslok.

Az értekezésben foglaltak részben hazai, részben külföldi, lektorált szaklapokban, döntően első szerzős közlemények formájában publikálásra kerültek.

SUMMARY

In this dissertation I deal with some topics from the field of endoscopy in chronic pancreatic diseases. Beginning with the insertion of the endoscope, through certain diagnostic problems (intraductal cytology and biopsy) to the various therapeutic interventions in the field of pancreatic endotherapy (palliative management of malignant jaundice, extracorporeal shock-wave lithotripsy (ESWL) combined with endotherapy in cases of pancreatolithiasis, the strategy of management of pancreatic fistulas and endoscopic management of pancreatic pseudocysts) are highlighted in my theses.

At the insertion of the scope a simple screening test can be performed and some kind of pathological alteration could be revealed in 1.2 % at the gastroscopy and in 8.16 % at the duodenoscopy.

The combination of the techniques of intraductal cytology and biopsy can improve the diagnostic sensitivity, mainly in cases of pancreatic cancer.

The inoperable, malignant, non-hilar biliary obstruction can be resolved by insertion of two cheap, side-by-side teflonstents into the common bile duct. The results obtained in long term survivors are comparable to that of expensive metalstents.

The ESWL treatment combined with nasopancreatic citrate lavage for pancreatolithiasis can result in a considerable rate of stone-free state, moreover complete relief of symptoms.

The cutaneous pancreatic fistulas can be managed by a „step-up" therapeutic strategy, from nil per os with nasojejunal feeding, combined with various methods of pancreatic endotherapy and surgery at last.

Our combined radiological and endoscopic methods for the management of pancreatic pseudocysts can be applied with safety. The retrospective analysis of the cases treated in the last three years gave me the opportunity to compare the results and complications to our previously published data. On the basis of this I suggest more careful considerations at endoscopic attempts of pseudocyst decompression localised at the region of the pancreatic tail.

The chapters of my theses are published (mainly under my name as a first author) in peer reviewed international and national journals recently.

BEVEZETÉS

Az emésztőszervi endoszkópia előbb a diagnosztika, később a terápia területén is forradalmasította az utóbbi néhány évtizedben a gasztroenterológiát. Ez a fejlődés jelenleg sem állt meg, újabb és újabb területeket hódít meg, napjainkban főképp, de nem kizárólagosan a terápia területén.

Engedtessék meg az értekezés témaválasztásának személyes indoka is. Orvossá ébredésem óta az endoszkópia varázsa alatt állok, több, mint egy évtizede végzek egyre terjedő palettájú beavatkozásokat. Az utóbbi néhány évben nyílt módom csatlakozni egy, az epe- és hasnyálmirigy endoszkópos beavatkozásokat nemzetközi vonatkozásban is kiemelkedően nagy számban - és minőségben - végző munkacsoporthoz. Értekezésemben szeretném bemutatni elért eredményeinket, módszereinket, melyek némelyike új, első irodalmi közlés, valamint felvillantani az előttünk álló perspektívákat, további kutatási irányokat és az eredményeinkből levonható következtetéseket.

A krónikus hasnyálmirigy-betegségek közé a hasnyálmirigyrák és a krónikus pancreatitis tartoznak. A hasnyálmirigyrák ma a második leggyakoribb halálos gasztroenterológiai rosszindulatú megbetegedés, hazánkban jelenleg évente 1500 feletti új megbetegedésre számíthatunk (155). Bár a krónikus hasnyálmirigy-gyulladás tekintetében megbízható hazai epidemiológiai adatok nem állnak rendelkezésünkre, hasonló populációk alapján a hazai incidenciát 5-8/100 ezer, a prevalenciát 26-27/100 ezerre tehetjük (163), vagyis évente legalább félezer új eset mellett közel harmincezer honfitársunk szenvedhet ebben a betegségben.

Míg a rák esetében a túlnyomó részt már elkésett diagnózis és az ebből is következően igen szerény gyógyulási eredmények indokolják a témaválasztást, addig a krónikus gyulladásnál a társadalmunkra sajnos oly jellemző és nem csökkenő alkoholfogyasztási és dohányzási szokások alapján a megbetegedés mindinkább népbetegség jellege, további szaporodása könnyen prognosztizálható.

Az értekezés az endoszkópia lehetőségeit tárgyalja, a teljességre bevallottan nem törekedve egy meghatározott betegcsoportban, krónikus hasnyálmirigy-betegségekben. Ehhez elengedhetetlen az endoszkóp levezetése a beteg gasztrointesztinális traktusának felső részébe. Az értekezés elején röviden arra hívom fel a figyelmet, hogy bármely

felső endoszkóp levezetését felhasználva célfeladattól független egyéb betegségeket diagnosztizálhatunk, és kell is felismernünk.

Az endoszkópnak valamely testüregbe vezetése invazív módszer. Krónikus hasnyálmirigy-betegségekben a pancreas- (és epe-) vezeték feltöltésére döntően oldaloptikájú duodenoszkópot használunk, de ritkán, rendszerint posztoperatív szituációkban gasztroszkóp levezetésére is sor kerül. Gasztroszkóp alkalmazása esetén a rutin panendoszkópos vizsgálat elvégzése magától értetődő. Van azonban olyan terület, amely rendszerint nem kap kellő figyelmet az endoszkópos orvostól, pedig betegségei, elváltozásai előre tekintő eszközzel panaszmentes betegben is diagnosztizálhatók. A gége és a hypopharynx területe ilyen, és gasztroszkóppal jól vizsgálható.

A hasnyálmirigy-betegségek kapcsán gyakrabban használt duodenoszkóp levezetése esetén kissé más a helyzet. Az oldaloptikájú eszköz alkalmatlan a nyelőcső vizsgálatára és a gyomor teljes áttekintése is külön időt és kényelmetlenséget okozhat. Az ehhez szükséges több levegő befúvása a gyomorba a beteg diszkomfort érzését növelheti, így az ezt követő ERCP-t technikailag is megnehezítheti. Különösen igaz ez kevésbé gyakorlott vizsgáló orvos esetén. Tapasztalt vizsgálónál azonban az időveszteség jelentéktelen, mivel a pylorus felkeresése kapcsán az antrum rendszerint úgyis teljesen látótérbe kerül, miképp a gyomor többi része is gyorsan áttekinthető (42) a nyombélbe való átjutást megelőzően. Természetesen ha ezen a területen valami kóros látható vagy sejthető, akkor gyors döntést igényel, hogy az e célra kétségkívül kényelmetlenebb oldaloptikájú eszközzel vizsgáljuk tovább részletesen a gyomrot, vagy a célfeladat (ERCP) után, a későbbiekben végezzünk gasztroszkópiát.

A hasnyálmirigyrák a colorectalis malignomák után a gyomorrákot már megelőzve a második leggyakoribb gasztroenterológiai rosszindulatú megbetegedés. Az Egyesült Államokban ma a hasnyálmirigyrák a negyedik a rákhalálozásban (76). Szövettanilag 90 % feletti a ductalis adenocarcinoma aránya. A betegség prognózisa igen rossz, a gyógyulási arány 1 % körüli (79). A kétéves túlélés a rezekált betegekben körülbelül 20 % (26, 27). Az etiologia nem tisztázott, de bizonyosan multifaktoriális. A dohányzás egyértelműen növeli a megbetegedés előfordulásának kockázatát. A dohányzási szokásokat a hasnyálmirigyrák incidenciája 15-20 éves késéssel követi (251). Ennek megfelelően az USA némely államában a betegség incidenciája és mortalitása férfiakban csökkent a közelmúltban (134), míg nőkben emelkedett. Japánban 50 év alatt

14-szeresére nőtt az előfordulás (114). Az új-zélandi maorik és a hawaii őslakosok körében igen magas az előfordulás. Fiatalkorban a férfiakban gyakoribb, idősebb korban nincs nemi különbség az előfordulásban, az esetek kb. 20 %-a fordul elő 60 éves kor alatt. A városi lakosság körében az incidencia magasabb, mint vidéken (4, 138), afroamerikaiakban 1,5-2-szer magasabb, mint a kaukázusi típusban.

A hasnyálmirigyrákok növekvő arányát csak részben magyarázza a javuló diagnosztikai eszközök alkalmazása. A diagnosztikai lehetőségek jelentősen bővültek: endoszkópos ultrahang, MRI, spirál CT, molekulárbiológiai alapú tumormarkerek, de ennek ellenére a fő baj a kései diagnózis (148). A preoperatív kivizsgálás után csak 10-15 % (37, 239) tűnik rezekábilisnek, a valóságban ennek fele sem az. Az operáció gyakorlott kézben ma már biztonságos, mortalitása 5 % alatti, így egyes vélemények szerint a parapapillaris tumorok pontos preoperatív diagnózisa kevésbé fontos, mint a megfelelő klinikai stádium meghatározása és a mielőbbi műtét (31).

Tekintsük át, milyen módszerek állnak rendelkezésünkre a diagnózis felállításában (191). A hasi ultrahang mára alapvizsgálattá vált, a sárgaság differenciáldiagnosztikájában is nélkülözhetetlen. A (lehetőleg spirál) CT-től azt várjuk, hogy javítsa a korán felfedezett, rezekábilis (T1) tumorok arányát. Az MRI alkalmas a hasnyálmirigytumorok felismerésére, a jövőben a sugárterhelés hiánya miatt a spirál CT diagnosztikus szerepét részben át is veheti. Az MRCP ma már több, mint ígéretes technika. Szekretint alkalmazva részletdús pancreas-vezetékrendszer ábrázolást is elérhetünk, de az eljárás jelenleg még nem váltotta fel az ERCP-t, mint „aranystandardot” a diagnosztika területén. Az endoszkópos ultrahang a 2 cm-nél kisebb pancreastumorok felismerésében a legfontosabb, 90 % feletti eredményt mutató vizsgálómódszer és hasznos a stádium megállapításban is (68, 97). Negatív CT esetén, alapos klinikai gyanú fennállásakor az endoszkópos ultrahangot el kellene végezni. Az endoszkópos ultrahanggal célzott finomtűbiopszia a nyirokcsomó érintettségről is definitív preoperatív információt adhat.

A legtöbb pancreatobiliaris daganatos betegben ERCP elvégzésére is sor kerül. Az ERCP az epeutak, a hasnyálmirigy fővezeték és mellékágainak direkt ábrázolásával a morfológiai eltérések felismerését teszi lehetővé. Elvégzése során ezenfelül mód nyílik az alapbetegség diagnózisának szövettani/citológiai megerősítésére is. Az ERCP diagnosztikus pontosságát gyakorlott kézben 95 % felettire teszik (177). A

leggyakrabban észlelt eltérések a pancreas-vezeték szűkület, az epevezeték szűkület és mindkét vezeték szűkülete (kettős csatorna jel). Az intraductalis kefecitológia és biopszia tovább növelhetik az ERCP differenciáldiagnosztikus értékét a malignitás bizonyításával. Lényeges szempont, hogy a tervezett műtét előtt kiválaszthassuk a potencionálisan rezekábilis, illetve a csak palliatív beavatkozásra alkalmas betegeket (147, 227).

A legtöbb rosszindulatú megbetegedés okozta elzáródásos sárgaságban szenvedő beteg a diagnózis időpontjában már inoperábilis (183), különösen igaz ez a megállapítás a hasnyálmirigyrákra. A cél ilyenkor nem lehet több, mint megszűntetni, vagy legalább mérsékelni a sokszor kínzó viszketést, a sárgaságot, csillapítani a fájdalmat, hogy a hátralevő élet minőségét a lehetőségek szerint javítani tudjuk.

Az epeúti elzáródás megoldásának sebészi és nem sebészeti lehetőségei is ismertek. A sebészi bypass jó kései eredményt biztosít, de magas a korai szövődmények aránya (219).

A nem sebészeti típusú perkután vagy endoszkópos megoldások közül (216) a distalis epeutakat érintő elzáródás esetén az endoszkópos módszer részesítendő előnyben (225). Egy, a choledochusba helyezett 10 F átmérőjű műanyag epeúti drénnel átlagosan 2-3 hónapig lehet biztosítani az epeelfolyást (18). A fémből készült drének bevezetése óta ez az időtartam 7-9 hónapra tolódott ki (199). A betegek nagy részének rossz életkilátásai miatt ez utóbbi igen költséges megoldás a fejlett országok kivételével még nem terjedt el széles körben. Bár a fémstent egy műanyagdrénnel szemben nyilvánvalóan hosszabb ideig marad átjárható (122), de az epedugasz képződés mellett új problémákkal kell szembe néznünk. A fémből készült dréneknél tumorbenövés, vagy tumortúlnövés is okozhat eldugulást. A túlnövés kockázatát a műanyaggal bevont fémdrének sem képesek csökkenteni, ráadásul pancreatitist, epehólyag megléte esetén a ductus cysticus lezárásával heveny cholecystitist okozhatnak. Az elzáródott fémstent újra átjárhatóvá tétele technikailag sokszor bonyolultabb, mint a műanyagdrének cseréje. A fentiekből látható, hogy az inoperábilis, malignus sárgaságban szenvedő betegek optimális palliatív kezelése még nem lezárt kérdés.

A krónikus hasnyálmirigy-gyulladásban szenvedő honfitársaink számát közel 30000-re tehetjük (163). Hazánk alkoholfogyasztási és dohányzási szokásaiból kiindulva e szám közeljövőbeni csökkenése nem várható. Munkacsoportunk ennek a széles rétegekből

verbuválódó betegcsoportnak a komplex gondozására, ellátására törekszik. Ennek keretében foglalkozunk alapkutatással, táplálkozástudománnyal, pancreatogen diabetessel, pancreasbetegeknek klubot szerveztünk és működtetünk, valamint a hasnyálmirigy-betegségek operatív endoszkópiájának országos centrumaként működünk.

A krónikus hasnyálmirigy-gyulladás komplex endoterápiája egyre újabb területeket hódít meg, lehetőségei már napjainkban is oly szerteágazóak, hogy kellő mélységű bemutatásuk e disszertáció kereteit meghaladja. Értekezésemben ezért, e kényszerű szelekció folyományaként csak egyes szeletek kerülhetnek tárgyalásra. Azokat az eredményeket, módszereket szeretném elsősorban bemutatni, melyek terén valami újat, akár az irodalomban elsőként közölve, tettünk.

A krónikus pancreatitis két fő formája közül a krónikus kalcifikáló (CCP) forma jóval gyakoribb, míg a tisztán obstruktív krónikus pancreatitis az esetek kb. 10 %-át teheti ki. A betegség kóroki tényezői közül a legjelentősebb az alkohol. Az idiopathiás forma körülbelül 30 %-os részaránya papillabetegségeket illetve örökletes tényezőket takar. A krónikus pancreatitis kevert obstruktív-kalcifikáló formája is előfordul, ennek speciális típusa, a pancreas-vezetékkövesség az esetek kb. 5-15 %-át teszi ki. A pancreasnedv kiürülésének akadályozottsága funkcióromlást, másrészt intraductalis nyomásemelkedést okozhat. A vezeték nyomásának fokozódása ezen betegek fájdalmának egyik fontos, bár nem kizárólagos oka (164, 173). A vezetékkő lehetőség szerinti eltávolítása így részben az exokrin funkció javítását, másrészt a sokszor kínzó fájdalom enyhítését hivatott szolgálni. Az extracorporalis lökéshullám kezelés (ESWL) a hasnyálmirigy vezetékkövességének elfogadott, hazánkban talán a szükségesnél ritkábban használt módszere.

A külső pancreas-fistulák kialakulása a sebészi és intervenciós beavatkozások nem túl gyakori, de jelentős kihívást hordozó szövődménye. Előfordulhatnak bármely a hasnyálmirigyen végzett műtét kapcsán, kb. 4-6 %-ban (6, 75), valamint kevésbé gyakran a környező szervek műtétei után is, de perkután drenázs maradványaként is kialakulhatnak. Trauma (bicikli-, autóbaleset) kapcsán bármely életkorban találkozhatunk velük. Az ok minden esetben a mirigy és a vezetékrendszer sérülése. A hagyományos konzervatív kezelés (koplalás, teljes parenteralis táplálás, antiszekréciós szerek) a betegek 40-90 %-ában bizonyul sikeresnek (123). Ennek eredménytelensége

esetén korábban sebészi műtét következett: vagy rezekció (distalis vezetékből származó fistula esetén), vagy bypass műtét (Roux-Y pancreaticojejunostomia vagy fistulojejunostomia). Az ilyenkor végzett hasnyálmirigyműtét azonban nagy morbiditással és nem elhanyagolható mortalitással jár (137). Az utóbbi években merült fel és került alkalmazásra a pancreas endoterápia, mint újabb lehetőség a sebészi műtét elkerülésére (24, 39, 119, 197).

A külső pancreas-fistulák kérdésköre a pancreassebészet és az operatív endoszkópia határmezsgyéjének az a területe, ahol a sebész és az operatív endoszkópos szakember talán a legjobban egyetért. A betegek zöme a sebésztől érkezik az endoszkóposhoz, aki esetleges sikertelensége esetén természetesen műtétre küldi a beteget. Külső pancreas-fistulák esetén az operatív endoszkópia célja a pancreas-vezeték nyomásának csökkentése, a vezetékszakadás áthidalása, megteremtve a lehetőséget a fistulák gyógyulására.

A hasnyálmirigy-pseudocysta olyan pancreatogen eredetű folyadékgyülem, mely környezetétől többé-kevésbé elhatárolódik, nincs epithelialis fala és a hasüregen belül bárhol előfordulhat. A pseudocysták heveny vagy krónikus hasnyálmirigy-gyulladás, hasi trauma vagy sebészi beavatkozás után alakulhatnak ki. Kezelésük témaköre az operatív endoszkópia és a sebészet határterületén van.

A pseudocysta képződés mechanizmusa akut pancreatitisben: az interstitialis pancreasnedv aktiválódása, a környező parenchyma necrosisa, vezetékszakadás, a nedv kifolyása, majd a mesothelialis sejtek reakciója, hogy fibrózus membránnal elhatárolódjanak környezetüktől. A heveny pancreatitis rosszul körülhatárolt folyadékgyüleme a gyógyulás folyamán rendszerint felszívódik, csak kb. 10 %-ban alakul ki pseudocysta (30, 44, 161). Ilyen esetben 4-6 hetes megfigyelési periódus javasolt, ami az akut folyadékgyülem spontán felszívódásához, vagy a pseudocysta falának megfelelő demarkációjához szükséges. Az egy-másfél hónapos időszak után panaszmentes betegekben, kisebb (4-6 cm-es átmérőt meg nem haladó) pseudocysták esetén további megfigyelés elegendő, míg az ennél nagyobbaknál, vagy panaszok fennállásakor drenázs szükséges, mert a szövődményveszély fokozott. Egy retrospektív tanulmány alapján azonban a pseudocysták jelentős hányadát konzervatív módon lehet menedzselni (246).

A hasnyálmirigy-pseudocysta a krónikus pancreatitis egyik leggyakoribb szövődménye. Előfordulása különböző szerzők szerint 18-25 %-ra (29, 72) tehető. A pseudocysta leginkább a pancreas-vezeték valamely ágának szakadásából származik. Gyakoriak a társuló vezeték eltérések, ezért spontán felszívódás kevéssé várható. A szűkület vagy a kalcifikáció elzárja a vezetéket, ami intraductalis nyomásemelkedést, lokális tágulatot okoz. Ezen a területen sérül az epithelium és pseudocysta alakul ki. A keletkezés mechanizmusa magyarázza, hogy krónikus pancreatitisben a legtöbb pseudocysta intrapancreaticus (29, 142) lokalizációjú. A pseudocysták addig növekednek, amíg a szekréciós nyomás egyensúlyba nem kerül a külső környezet nyomásával. A legtöbb ilyen krónikus pseudocystát drenálni kell, mert a súlyos, potenciálisan akár halálos szövődmények fellépésének esélye idővel egyre nő.

A pseudocysták klinikailag okozhatnak fájdalmat, de lehetnek tünetmentesek is. A krónikus pseudocystás betegek 86 %-ának állandó fájdalma van (13), kb. 50 %-ban fordul elő hányinger, hányás, fogyás (73). Az esetek felében a has vizsgálatakor terime is tapintható (25, 142).

A fejben és környékén elhelyezkedő pseudocysták epeút- vagy nyombélszűkületet okozhatnak. Elzáródásos sárgaságot 13 %-ban írtak le (144, 207), tartós fennállása biliaris cirrhosist okozhat. Más szövődmény (ascites / vérzés) is lehet az első klinikai jel. Vérzés 2-10 %-ban lép fel (74), oka általában az a. lienalis és ágainak eróziója. A vérzés történhet a hasüregbe, szomszédos szervbe (pl. gyomor) vagy a pancreas-vezetéken át a duodenumba is, mortalitása 40-90 % közötti. Ilyenkor urgens műtét (93) végzendő, mások a lépartéria szelektív embolizációját javasolják, mely szükség esetén a sebészi megoldást is kiegészítheti. Pseudocysta fennállása esetén a vérzés származhat lépvéna thrombosis következtében kialakult gyomorvarixokból is. Szövődményként előfordulhat még a pseudocysta rupturája is . A hirtelen bekövetkező, masszív ruptura peritonitist okoz és műtéti megoldást igényel, míg a lassú szivárgás pancreatogen ascites kialakulásához vezet. A pseudocysta másodlagos kontaminációja is előfordulhat.

A szövődmények fellépésének veszélye a mérettel arányosan nő. Hat cm-es pseudocysták hozzávetőleg 1/3 arányban okoznak szövődményt. A szövődmény veszélye nagy pseudocysták esetén 6-7 hét fennállás után nő meg, és a betegség mortalitása valamint morbiditása is eléri az elektív sebészi műtétét (28).

A pancreas-pseudocysták diagnózisában a hasi ultrahang esetenként elégtelen, ezért CT-t kell végezni. A computer tomographia nem csak detektálja a pseudocysta meglétét, de a pancreas- és epevezeték tágasságról, az áltömlő hasüregen belüli lokalizációjáról, más szervekhez való viszonyáról nyújtott információval együtt a terápiás megközelítést is befolyásolja.

A pseudocysták beosztása (50): I. típus: akut, posztnekrotikus pseudocysta (akut pancreatitist követ, a vezetékrendszer ép és általában nincs kommunikáció a vezeték-rendszerrel.

II. típus: kései posztnekrotikus (akut vagy krónikus epizód), a vezeték összenyomott, és lehet közlekedés a vezetékkel.

III. típus: valódi krónikus pseudocysta (abnormis vezeték, legtöbbször van kommunikáció).

A kezelést illetően az első megfontolást jelentő közlemény az agresszív megközelítést támasztotta alá. Harminc beteg követése során csak 3 % gyógyult meg 6 hetes megfigyelés alatt. Ezalatt 23 %-ban léptek fel komplikációk, újabb hat hét után a szövődményarány 48 %-ra, míg később már 67 %-ra nőtt (29). Vannak akik konzervatívabbak a kezelést illetően (254). Egy másik közleményben 75 beteg egy éves követése alatt csak 11 %-ban lépett fel szövődmény. Mások 68 betegében (246) csak 9 %-ban volt komplikáció 46 hónapos követés után, és még 10 cm-nél nagyobb pseudocysták is spontán gyógyultak 27 %-ban (254). A perzisztálóan fájdalmat, vagy más szövődményt okozók, és a folyamatosan növekvők mindenképpen beavatkozást igényelnek, míg a többi esetében lehet várni (44). A várakozási idő CT birtokában akár 12 hétig kiterjeszthető. Külső drenázs elvégzése szükséges akut életmentés céljából, ha a pseudocysta fala éretlen anastomosis készítésre és gennyes tartalom, szepszis áll fenn.

A pseudocysták kezelésének módja lehet invazív radiológiai (perkután), endoszkópos és sebészi.

Az endoszkópos megoldások közül a pseudocysta tartalmának az emésztőtraktusba vezetésére két mód van: indirekt, transpapillaris és direkt, transmuralis. Ha összeköttetés van a pseudocysta és a vezetékrendszer között és/vagy túlnyomás uralkodik a pancreas-vezetékben (ERCP vagy cystographia során kimutatva), akkor

választható az indirekt módszer pancreas sphincterotomiával vagy ritkábban anélkül. A papillán át a pseudocystába helyezett pigtail drenázs időtartamát annak viselkedéséhez (UH, CT követés) kell igazítani, de néhány hónapnál tovább a pancreas-vezetéken belül a drén nem tartható elzáródás és szekunder vezeték eltérések kialakulásának veszélye miatt. Az eljárás szövődményarányát 15 % alá teszik (12, 15, 21, 32, 55, 105, 119, 222, 234), de csak a pseudocysták 20-30 %-a kezelhető így. A transpapillaris drenázs feji pseudocysta esetén ajánlható, mert az ennél distalisabb vezetékbe nehézkes a drén feljuttatása. A transpapillaris módszer hosszú távú eredményességét 33-61 % közé teszik (44).

Az endoszkópos dekompresszió történhet a gyomor vagy a nyombél falán át, transmuralisan, bedomborodás esetén, vagy ha UH/CT alapján a bélfaltól való távolság 1-2 cm-nél kisebb (a nem túl nagy farokcysták ezért általában nem kezelhetők így). A falon okozott bedomborodást mint „iránytűt" használva a pseudocysta falát diatermiás tűvel átégetik, ezt követően a nyílást papillotommal (több szövődmény!) vagy tágítósorozattal illetve ballonnal feltágítják, majd drének behelyezésével tartós összeköttetést hoznak létre a gyomor/nyombél lumenével (101). A feltűnő bedomborodást nem okozó pseudocysták korábban sebészi műtétet igényeltek.

Az endoszkópos ultrahang (EUH) elterjedésével a pontos anatómia feltérképezhető, lehetővé téve a bél falához közeli, de nem bedomborodó elváltozások endoszkópos megoldását is. A szokványos EUH készülékek 2,4-2,8 mm. átmérőjű munkacsatornája azonban nem engedi meg 10 F-es drén behelyezését. Az ennél kisebb átmérőjű stent azonban könnyen eldugulhat, főleg törmelékes pseudocysta tartalom esetén.

A duodenum felőli szájaztatás sikeresebb, kevesebb szövődménnyel jár, mint a gyomron át végzett beavatkozás (15, 21, 44, 120, 198). A transmuralis technika hosszú távú sikeressége 70-80 % közötti.

Kombinációs technika (transpapillaris és transmuralis is egy betegben) nagy, a vezetékkel szélesen közlekedő pseudocysta esetén (12), az eredményt nem javítja, kérdéses, hogy a szövődmény gyakoriságot nem emeli-e.

Az endoszkópos pseudocysta szájaztatás szövődménye lehet befertőződés, perforáció és vérzés. A vérzés 0-25 %-ban fordul elő, a mortalitás 0-8 % (44). A befertőződés, a szepszis is viszonylag ritka, antibiotikummal, nasocysticus lavázzsal, stentcserével, szükség esetén perkután drenázzsal kezelhető.

A beavatkozás kontraindikációi a szignifikáns thrombopenia (60 ezer/ul alatt), a jelentős coagulopathia, a segmentalis portalis hypertonia (relatív). A szignifikáns kísérőbetegségek (pl. cardiopulmonalis) a sebészi megoldás ellen szólnak, de radiológiai vagy endoszkópos intervenció ilyenkor még elvégezhető lehet. Rossz együttműködés, alkohol-, vagy drogfüggőség relatív kontraindikációt képeznek, mert a benthagyott drének későbbi eltávolítására a betegnek vissza kell térnie. A túl hosszan bentmaradt stentek eldugulhatnak, másodlagos befertőződést, akár szepszist okozva. A CT vizsgálat azért is hasznos a beavatkozás előtt, mert az endoszkópos megoldás kontraindikációját képező pseudocystán belüli pseudoaneurysma az artériás fázisban direkt módon kimutatható. Hasonló biztonsággal használható a színes Doppler vizsgálat is.

CÉLKITŰZÉSEK

Az értekezésben célom volt felmérni, hogy felső endoszkóp levezetésekor milyen arányban lehet "véletlen leletek"-kel találkozni gasztro-, illetve duodenoszkópia során. Az előfordulás alapján „megéri-e” az endoszkópos vizsgálatokat végző szakemberek figyelmét külön felhívni erre az első olvasatra evidens tényre?

A hazánkban is egyre növekvő előfordulású pancreatobiliaris rákok prognózisa rossz, a gyógyulás esélyét adó sebészi rezekció a diagnózis időpontjában csak a betegek kis részében lehetséges. A hasnyálmirigyrákos betegek kiábrándító túlélési eredményéért döntően a kései diagnózis felelős, epeúti daganatokban a sárgaság korábban, kevésbé előrehaladt állapotban jelentkezhet. Az életszerűség követelményének engedve nem tartottam volna szerencsésnek malignus megbetegedéssel foglalkozván az epeúti-, és papillarákok tárgyalásának mellőzését sem a diagnosztikai, sem a palliatív terápiás részben.

A diagnosztikával foglalkozó munkám célja kettős volt, egyrészt a pancreatobiliaris malignus betegségek kivizsgálási stratégiájában alapvizsgálatnak számító hasi ultrahang és CT diagnosztikus érzékenységét mértem fel (úgyis mint mai magyar valóság) utólag igazoltan rosszindulatúnak bizonyult esetekben, másrészt az ezen betegek ERCP-je során végzett intraductalis citológia és biopszia módszereinek érzékenységét, klinikai hasznosságát, kombinációjukkal elérhető eredményeket vizsgáltam (86).

Az inoperábilis, malignus sárgaságban szenvedő betegek sajnos nem kis csoportjának palliációjára az endoszkóposan behelyezett epeúti műanyagdrén alkalmazása általánosan használt, bevált módszer. A probléma az, hogy a megoldás átmeneti és átlagosan csak 2-3 hónapra szól, míg a betegek jelentős részének életkilátása ennél nagyobb. Az öntáguló fémstentek bevezetése ezt az időtartamot szignifikáns mértékben megnövelte ugyan, de költségessége miatt széles körű, általános használata belátható időn belül hazánkban nem várható.

A fentiek miatt nagy számú próbálkozás történt az olcsón előállítható műanyag epeúti drének átjárhatósági idejének megnövelésére (67, 178, 224). Magunk inoperábilis, nem hilusi lokalizációjú, malignus epeúti szűkület, így pancreasrák esetén is, a szokványos egy drén helyett egymás mellé két 10 French (F) átmérőjű teflondrént helyeztünk be, ettől remélve az átjárhatósági idő oly mérvű megnyúlását, amellyel ebben a

betegségcsoportban az epeelfolyást a betegek elkerülhetetlenül bekövetkező haláláig biztosíthatjuk.

Közel egyidejűleg módunk nyílt öntáguló fémstentek korlátozott számú betételére is hasonló lokalizációjú malignus epeútszűkületben, a beavatkozás idején nem túl kedvezőtlen életkilátású betegcsoportban (243). A két csoportban elért eredményeink összevetése alapján racionális kezelési stratégiát (85, 243) szeretnék felállítani nem hilusi lokalizációjú, inoperábilis malignus epeútszűkületben szenvedő betegek endoszkópos palliációjára.

A jövőben új lehetőségek is nyílhatnak az endoszkópia számára (pl. egyéni citosztatikum érzékenység in vitro meghatározása betegből vett tumorsejteken) malignus pancreatobiliaris megbetegedésekben (54).

A krónikus hasnyálmirigy-gyulladásban az endoterápia valóban forradalmi változásokat hozott az elmúlt évtizedben. A teljesség igénye nélkül választottam ki a területeket, ahol megítélésem szerint munkacsoportunk számottevő újdonságot publikált. Beszámolok az extracorporalis lökéshullám kezelés és a pancreas endoterápia, beleértve a nagyobb beteganyagon általunk közölt citrátos lavázs kombinációjával elért eredményeinkről, a külső hasnyálmirigy-fistulás betegeknél alkalmazott lépcsőzetes kezelési stratégiánkról, valamint a hasnyálmirigy-pseudocysták kezelésének munkacsoportunk által kifejlesztett módszerével az utóbbi években szerzett tapasztalatainkról.

A krónikus hasnyálmirigy-gyulladás vezetékkövességgel járó formájában az extracorporalis lökéshullám kezelést és a pancreas endoterápiát nasopancreaticus szondán át végzett citrátos lavázzsal kombináltuk. Anyagunkhoz hasonló számú beteggel elért eredményekről szóló közleménnyel az irodalomban nem találkoztam. Az értekezésben a legutóbbi két évben ezirányban végzett beavatkozásaink eredményét dolgoztam fel.

A külső hasnyálmirigy-fistulás betegek kezelése problematikus, különösen igaz ez, ha egyúttal krónikus pancreatitis is fennáll. A társuló vezeték eltérések rendezése nélkül tartós eredmény nem várható. Az értekezésben a munkacsoportunk által követett „lépcsőzetes” kezelési stratégiát, elért eredményeinket ismertetem.

A hasnyálmirigy-pseudocysták kapcsán az értekezésben összehasonlítom a munkacsoport által kidolgozott módszerrel korábban közölt eredményekhez képest a

közreműködésemmel végzett operatív endoszkópos megoldásokat, nem tartózkodva a tanulságok levonásától sem. Módszerünk alkalmazásával az irodalomban elsőként közöltünk terhességben végzett, definitíven sikeres endoszkópos cystoenterostomiát (90).

BETEGEK, MÓDSZER

Az endoszkóp levezetése, mint szűrővizsgálati módszer

Egy másfél éves periódus alatt 829 egymást követő betegben végeztünk nem urgens, rutin gasztroszkópos vizsgálatot. Ennek során már az eszköz bevezetésekor is, majd a kihúzáskor is külön figyelmet fordítottunk a hypopharynx és a gége területére. Az eszköz bevezetése szem/video kontroll mellett történt már a szájüregbe való bejutástól. Így jól láthatóvá tehetők a hangszalagok, az epiglottis, az aryepiglotticus redők, a hypopharynx. A terület gyors áttekintése közben levegő befúvásra nincs szükség, annak mellőzése az esetleges aspiráció veszélyét kiküszöböli. A vizsgálat végén a gastroscop kifelé húzásakor a nyelőcső felső harmadának vizsgálata után a nyelőcső bemenetet láthatjuk, majd ismét a hypopharynx és a gége képleteit.

Egy év alatt 600 esetben végeztünk duodenoszkópiát pancreatobiliaris megbetegedés vagy annak gyanúja miatt diagnosztikus vagy terápiás célból olyan betegekben, akiknél az ezt megelőző hónapban nem történt panendoszkópia. A Vater papilla semminemű elváltozását nem tekintettük "szűrésként" felfedezettnek, miképp a juxtapapillaris diverticulumot sem. A duodenoszkóp levezetése során a cardia feletti óvatos eszközvég megdöntéssel a cardiát és a subcardialis tájékot is vizsgáltuk. Az antrum és a gyomor proximalis részének átpásztázása a fentebb vázolt módon történt.

Az intraductalis citológia és biopszia kombinációjának értéke malignus pancreatobiliaris megbetegedésekben

Két éves periódus alatt 60 esetben végeztünk ERCP-t műtéttel, boncolással vagy klinikai követéssel igazolt malignus pancreatobiliaris megbetegedés miatt. Mivel az intraductalis citológia és a biopszia specificitása a legtöbb közleményben 98-100 % (62, 70, 139, 185, 214) és magunk sem észleltünk álpozitív eredményt, ezért anyagunkban részletesen csak az ERCP során vett mintákkal elérhető szenzitivitást vizsgáltuk retrospektíven. Harminchárom férfi (átlag életkor: 69,24±11,04 év) és 27 nő (átlag életkor: 65,14±10,74 év) betegünk volt. A betegek jelentkezésekor sárgaságot 78,3 %-

ban, fájdalmat 60 %-ban, fogyást 56,6 %-ban, lázat 23,3 %-ban, hányást 15 %-ukban tapasztaltunk (1. ábra).

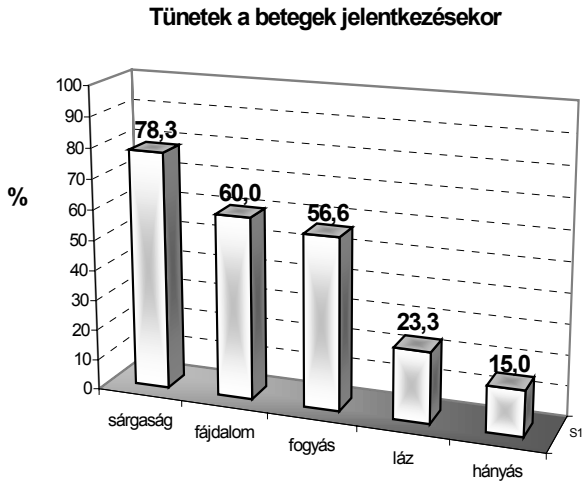

1. ábra

Tünetek előfordulása a betegek jelentkezésekor, n=60

Elhelyezkedés szerint 32 hasnyálmirigy-, 8 parapapillaris-, 5 Vater papilla-, 10 epehólyag / középső harmadi epeúti-, és 5 ún. Klatskin lokalizációjú epeúti rák szerepel anyagunkban. Hasi ultrahang vizsgálat minden esetben készült, míg a hasi CT 54 betegben történt meg. Hat betegben nem végeztünk CT vizsgálatot konzekvencia hiányában (előrehaladt, kiterjedt alapbetegség vagy műtéti kontraindikáció megléte). A betegek magukkal hozott (döntően radiologus által végzett) hasi ultrahang eredményét munkacsoportunk UH diagnosztikában jártas gasztroenterológus tagjai által végzett vizsgálattal egészítettük ki. A hasi CT vizsgálat vagy intézményünkben történt, vagy a beteg hozott leletét fogadtuk el. Bármely vizsgálatot akkor tekintettünk pozitívnak, ha a háttérben álló elváltozást is sikerült felismerni. Negatívnak tekintettük azokat a leleteket, amelyek során a képalkotó eljárások nem találtak kórosat, vagy csak az alapbetegség következményeit (epevezeték-, hasnyálmirigy-vezeték tágulat, májmetastasisok felismerése) sikerült ábrázolni. Az ERCP vizsgálatokat széles munkacsatornájú duodenoszkóppal, illetve két Billroth II. szerint rezekált betegben előre tekintő eszközzel végeztük. A vizsgálatok képerősítő alatt történtek, minden esetben készítettünk rtg. felvételt is. Az ERCP során a kontrasztanyaggal végzett diagnosztikus töltésen kívül intraductalis mintavételt alkalmaztunk és a szükséges

terápiás beavatkozásokat (pl. papillotomia, epeúti drenálás) is elvégeztük. Technikai nehézség esetén a munkacsoportunk által közölt „két vezetős technikát” (57, 83, 85, 90) használtuk. Citológiai mintavétel esetén a tumoros vezetékbe citológiás kefét vezettünk és a szűkületből vettünk anyagot. Minden alkalommal legalább két, sejtdús mintát igyekeztünk nyerni. A tárgylemezre kent mintát fixálás után Haematoxylin-Eozinnal illetve PAS-sal festettük meg. Az intraductalis biopsziára alkalmas 6-8 French (F) átmérőjű fogó (HBIF-1.5-220, Wilson-Cook) rendszerint tágítás után jutott fel a szűkületig. A fogó optimális helyzetét, nyitását képerősítő alatt követtük (2. ábra).

2. ábra

Intraductalis biopsziás mintavétel ERCP során

Legalább két megfelelő méretű anyag vételére törekedtünk, melyeket formalinban fixáltunk és küldtünk szövettani feldolgozásra (Hematoxylin-Eozin, PAS festés). A kapott vélemény két tapasztalt pathológus konzultációjának összegzése volt.

Endoszkópos palliáció malignus, nem hilusi epeúti szűkületben

Egy másfél éves periódusban 32 egymást követő betegben (átlagéletkor: 66,3 (37-86) év) végeztünk palliatív céllal epeúti kettős teflondrén behelyezést ERCP során talált distalis és középső harmadi malignus choledochus szűkület esetén. Felmértük, vajon a két drén behelyezése által biztosított elméletileg hosszabb átjárhatóság az egyszeres drénekkel elérhető drén élettartamnál jobb eredményt ad-e, és így képes-e kiváltani a drága és ezért nehezen hozzáférhető fémstenteket a choledochust érintő malignus elzáródás esetén.

A 32 betegből négyen később mégis operábilisnek minősültek és műtétre kerültek, az ő átmeneti drenázsukat így kihagytuk az értékelésből. Öt betegről nem sikerült később értékelhető információhoz jutnunk. Végül 23 betegről (5 férfi, 18 nő) nyertünk adatokat.

A tumorok megoszlása a következő volt: 9 hasnyálmirigyrák, 5 Vater papilla tumor, 6 epehólyag/középső harmadi epeúti tumor, valamint 3 metasztatikus nyirokcsomók okozta choledochus szűkület.

Egy ehhez közeli időszakban 18 egymás utáni, viszonylag jó életkilátású, inoperábilis betegbe helyeztünk öntáguló fémstentet az epepasszázs biztosítása céljából. Betegeink átlagéletkora 72,7 (47-84) év volt, 11 nő mellett 7 férfit kezeltünk. A tumorok lokalizáció szerinti megoszlása a következő volt: 8 hasnyálmirigyrák, 6 epehólyagtumor, 4 Vater papilla rák. Követni 16 beteg sorsát tudtuk.

A diagnózis és az inoperabilitás megállapítása hasi ultrahang, CT és ERCP vizsgálatok, illetve néhány alkalommal sebészi exploráció alapján történt. Mindkét csoportban három havonta laboratóriumi és hasi ultrahang kontrollt végeztünk, a nem jelentkező betegekről telefonon érdeklődtünk. Az értékelésben az így nyert legutolsó ismert adatok szerepelnek.

Az első csoportban a beavatkozáskor már ismerten, vagy várhatóan inoperábilis betegekbe két 10 F átmérőjű teflondrént helyeztünk be transpapillaris úton. A vezetékek ábrázolása után endoszkópos papillotomiát végeztünk. A malignitás igazolása céljából intraductalis citológiai és biopsziás mintát vettünk az elváltozásból. Vezetődróttal az epeúti szűkület fölé jutva azt fokozatosan feltágítottuk. A 10 F átmérőjű tágítókatéteren át második vezetődrótot is feljuttattunk a szűkület fölé, majd az egyik vezetőre 10 F átmérőjű endobiliaris teflondrént toltunk fel. A másik vezetőre vagy nasobiliaris öblítőszondát helyeztünk fel, és néhány napos lavázs után tettük fel a második drént, vagy ismételt 10 F-re történő tágítás után egy újabb vezetődrótot juttattunk fel. Ekkor a tágító lehúzása után a vastagabb vezetőre a második belső drént, a vékonyabbra a nasobiliaris öblítőszondát helyeztük fel (3. ábra).

A 23 követett betegből ötben egy ülésben került sor a két drén behelyezésére két vezetődrótos technika alkalmazásával (57), ilyenkor a beavatkozás után néhány napra nasobiliaris öblítőszondát is benthagytunk a choledochusban a szűkület fölött.

3. ábra

Két teflondrén nasobiliaris szondával epehólyagtumoros betegben

Kilenc betegben a szűkület foka miatt egy ülésben csak egy 10 F drén és egy 5-7 F átmérőjű nasobiliaris szonda volt behelyezhető. Ilyenkor néhány (1-8) napos öblítés után a második 10 F drén is átjutott a szűkületen, de 4 betegünkben hosszabb, 10-14 napos nasobiliaris öblítés és ismételt tágítás után helyezhettük csak fel a második drént.

Öt betegünk korábban már egy drénnel változó ideig (33-794 nap) drenálva volt, bennük a két drén behelyezésére az egy drén mellett fellépő sárgaság vagy cholangitis miatt került sor nasobiliaris öblítés után.

A kettős drének mellett fellépő elzáródás esetén nasobiliaris öblítést végeztünk, ennek eredménytelensége, vagy egyértelmű cholangitis esetén a dréneket eltávolítottuk (Soehendra-féle drén kihúzóval vagy kaccsal) és helyükre két új 10 F drént helyeztünk fel.

A második csoport betegeiben az endoszkópos beavatkozás diagnosztikus része és a sphincterotomia a szokványos módon történt. A megfelelő stentméret kiválasztása céljából az epevezetékről feltöltés után rtg. filmet készítettünk. Papillotomia után a szűkület fölé vezetődrótot juttattunk, melyen át fokozatos tágítást végeztünk 10 F átmérőig. Ezt követően erre a vezetőre toltuk rá a 8,5-10 F átmérőjű, hüvellyel egybeszerelt fémstentet. A stent nyitódását rtg. képerősítő alatt folyamatosan követtük, szükség esetén helyzetét a nyitás közben korrigáltuk, mivel a stent teljes kinyílása után a pozíció utólagos megváltoztatása rendszerint sikertelen. A beavatkozás utáni helyzetet rtg. filmen dokumentáltuk, a rákövetkező napokban a stent pozícióját annak teljes kinyílásáig, rögzüléséig nyomon követtük (4. ábra).

4. ábra

Kinyílt fémstent hasnyálmirigyrákos betegben

A 16 követett betegünkből 8 a fent leírt módon, első lépésben fémstentet kapott. További 8 betegbe már megelőző, átlagosan 7,2 (0,5-16) hónapos dupla tefloncsöves drenázs után helyeztük fel a fémstentet az eldugult teflondrének eltávolítását követően. Egy betegben a fémstentet a tumorosan infiltrált choledochoduodenostomián át tettük be. Gennyes cholangitis esetén a kinyílt fémhálón át nasobiliaris öblítőszondát is behelyeztünk néhány napos lavázs céljából.

Fémstent eldugulás esetén mechanikus tisztítást végeztünk Dormia kosárral, utána néhány napos nasobiliaris lavázst alkalmaztunk, majd szükség esetén (4/6 beteg) a fémstenten át behelyezett két teflondrénnel oldottuk meg az obstrukciót (5. ábra).

5. ábra

Eldugult fémstentbe helyezett két teflondrén rtg. képe

A túlélés és a drén átjárhatóság időtartamát logrank teszttel hasonlítottuk össze.

Hasnyálmirigy-vezetékkövek lökéshullám kezelése, mint a komplex endoszkópos terápia része

Egy két és fél éves periódus alatt 30 hasi ultrahanggal/CT-vel és natív pancreastáji rtg. felvétellel igazolt pancreas-vezetékköves beteget kezeltünk ESWL alkalmazásával. Egy esetben az endoszkópia során vett citológiai minta intraductalis mucintermelő tumor fennállását igazolta, a beteg műtétre került. A feldolgozásban így összesen 29 hasnyálmirigy-vezetékköves beteg ESWL kezelésével nyert tapasztalatainkról számolok be. Betegeink átlagéletkora 46,5 (23-76) év volt, 7 nő mellett 22 férfit kezeltünk. A krónikus hasnyálmirigy-gyulladás etiológiája 24 esetben (82,7 %) alkoholos, 3 esetben (10,3 %) idiopathiás volt, egy-egy betegünkben öröklődés, illetve pancreas divisum talaján (6. ábra) alakult ki a betegség. Az ESWL kezelés időpontjában 12 betegünk szorult inzulinkezelésre, 7 esetben diétával kezelt cukorbetegség vagy kóros cukortolerancia állt fenn, míg 10 beteg étkezés utáni vércukra vagy cukorterhelési görbéje a beavatkozás időpontjában normális volt. Az exokrin funkciót 21 betegben mértük fel Lundh teszt segítségével (174). Többségükben súlyos fokú exokrin elégtelenség volt kimutatható, a kóros paraméterek száma átlagosan 11,1 (3-14) volt.

6. ábra

Pancreas divisum és pancreatolithiasis (bekeretezve) ERCP képe

Az intervenció indikációja 27/29 (93,1 %) esetben hasi fájdalom volt. Jelentős fogyás vagy leromlott általános állapot 12 betegben állt fenn, két betegnek volt jelentős steatorrhoeája (I. táblázat).

29 beteg		
		esetszám
Etiológia	alkoholos	***24***
	familiaris	***1***
	p.divisum	***1***
	idiopathiás	***3***
Exokrin funkció	Lundh 11,1 kóros	***21***
Endokrin funkció	IDDM	***12***
	NIDDM/IGT	***7***
	norm.	***10***
Indikáció	hasi fájdalom	***27***
	fogyás	***12***
	zsírszéklet	***2***

I. táblázat

ESWL-re került betegcsoport jellemzői jelentkezéskor, n=29

ERCP endoterápiával: A komplex endoterápiás beavatkozást ERCP végzésével kezdtük. Ennek során a pancreas-, és szükség esetén az epevezeték ábrázolására is törekedtünk. Vezetékkövesség észlelésekor lehetőség szerint pancreas sphincterotomiát - ha a helyzet úgy kívánta biliaris sphincterotomiával együtt - végeztünk. A vezeték szűkület(ek) feltágítása után kisebb (1-3 mm) kövek esetén a kő eltávolítását kíséreltük meg Dormia kosárral. Nagyobb kő esetén a pancreas kőtörés fókuszálásának megkönnyítésére, a fragmentumok megkisebbítése és eltávolításának elősegítése céljából a fővezetékbe nasopancreaticus szondát helyeztünk (7. ábra).

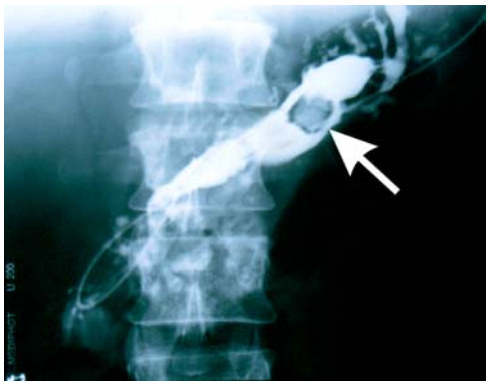

7. ábra

Kontraszttöltés nasopancreaticus szondán át nagy méretű (nyíl) Wirsungolith esetén

A pancreas-vezetékben endoszkópos pancreas sphincterotomia után vezetődrótot hagytunk vissza, majd erre egy 5-7 French (1,66-2,33 mm) átmérőjű öblítőszondát toltunk rá. Ezt a duodenoszkóp munkacsatornájából a betegből történő eszköz kihúzással egyidejűleg és azonos ütemben kitoltuk. A több napos alkalmazás miatt a betegek kényelmetlenség érzését csökkentendő a szondát a szájból az orrba húztuk át és rögzítettük. Befejezésül képerősítő alatt a nasopancreaticus szondába adott kontrasztanyaggal ellenőriztük annak vezetéken belüli helyzetét, másrészt azt, hogy a beadott kontrasztanyag milyen ütemben tudott a szonda mellett a papillán át távozni. Ez utóbbinak a nasopancreaticus lavázs sebességének meghatározásában van szerepe.

Pancreas-lavázs: A szondán át 0,5-1 ml/perc sebességgel folyamatosan perfundáltuk az isotoniás (3,8 %) nátrium citrát NaCl-dal hígított feles oldatát. Lehetőség szerint a sebességet fokozatosan növeltük. A beteg a kifolyási lehetőséghez képest túl gyors perfúziót fájdalom formájában érezheti, másrészt a megnövekvő intraductalis nyomás nagyobb ellenállása a folyadék beáramlási sebességét csökkenti. A szondán át bármikor módunk volt képerősítő alatt a pozícióról meggyőződni, másrészt ESWL után annak hatásosságát is ellenőrizhettük.

ESWL: A nagy méretű vagy az endoszkópia során el nem távolítható pancreas-vezetékkövek esetén ESWL kezelést alkalmaztunk. A beavatkozást DIREX-Nova készülékkel végeztük, mely elektrohidraulikus lökéshullámok generálásával éri el a kövek fragmentálását. A lökéshullámok gerjesztése egy ellipszoid fókuszáló fémharang közepére helyezett rendszer segítségével történik, mely gumiharanggal fedett, belseje fiziológiás sóoldattal töltődik fel, így ebben, a harangra felvitt gélben, majd a páciens testében biztosítjuk a lökéshullámok terjedéséhez szükséges vizes közeget. A két elektróda közötti kisülés a fiziológiás sóoldatot gél állapotba juttatja. A lökéshullámok fókuszpontja a térben fix, átmérőjük 12 x 16 mm. A beteget dönthető rtg. képerősítő segítségével térben pozícionálva helyezzük a követ a legoptimálisabb fragmentációt biztosító fókuszpontba. A gép elforgatható, így a kő helyzetétől függően mind a hasfalon keresztül, mind oldalirányból elvégezhető a kezelés a beteg átfektetése nélkül. A képerősítő a kő folyamatos fókuszpontban tartását is ellenőrzi. Változtatható az összenergia, a kő felületére jutó energia, az ütésszám, ezáltal megfelelően adagolva az energiát kisebb, jobban ürülő törmelékek képződése remélhető. Pancreas-vezetékkövek zúzásakor általában 1500-2000 ütésszámot és átlagosan 17 KeV energiát alkalmaztunk

kezelésenként. A lökéshullámokat EKG vezérli, adagolásuk „elektromos csendben” biztonságos. Az ESWL kezelések az elnyújtott és hatékony fájdalommentesség elérése céljából epidurális érzéstelenítésben történtek. A kezelés eredményessége, a kő fragmentációja a kezelés másnapján végzett natív pancreastáji rtg., illetve a nasopancreaticus szonda kontrasztanyagos feltöltése alapján volt véleményezhető. A kezelés szükség esetén ismételhető volt.

Külső hasnyálmirigy-fistulák „lépcsőzetes” kezelési stratégiája

Az elmúlt két évben 10 pancreato-cutan sipolyos beteget (3 nő, 7 férfi, átlag életkor: 57,4 /42-81/ év) kezeltünk intézetünkben (II. táblázat).

Az endoszkópos kezelés előtt a betegek átlagosan 2,4 (1-4) műtéten estek át: Hét necrectomia négy betegben, distalis rezekció két betegben, splenectomia 5 betegben, folyadékgyülemek vagy tályog perkután drenázsa (4) és/vagy lavázsa (1), cholecystectomia (1), choledochoduodenostomia (1), cystoduodenostomia (1) és fistulectomia (2). A tízből 5 betegünk szenvedett krónikus hasnyálmirigygyulladásban.

A sipoly kialakulása és az endoszkópos intervenció megkezdése közt eltelt idő széles határok közt változott (1nap-1 év, median: 1,5 hónap). A fistulák napi hozama néhány ml-től 700 ml-ig terjedt. A váladék amiláztartalmának szélső értékei 1445 U/l, illetve 646500 U/l (median: 193388 U/l) voltak. A fistulák kiindulási helye ötször a testben, míg öt esetben a farokban volt.

Külső pancreas-fistula esetén a viszonyok pontos tisztázása céljából fistulographia elvégzése szükséges, mely jelzi a vezetékkel való közlekedés meglétét, a fistula kiindulási helyét (8. ábra).

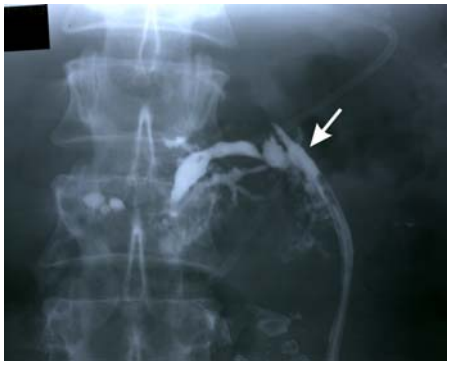

8. ábra

Fistulographia. A fistulába vezetett kanül vége (nyíl)

Kor	Nem	Korábbi beavatkozások	A fistula kezelése
51	N	perkután drenázs	elővágás; EST + TSZ + octreotid;
			EPT + (2x) ESWL = OK
61	F	splenectomia (invet. lépruptura)	TSZ = OK
43	N	perkután cystogastrostomia +	EPT; FNA+ cystographia
		2x necrectomia + splenectomia	P drén + TSZ = OK
62	F	perkután drenázs	TSZ; elővágás, EPT, EST, NB drén
		sebészi cystoduodenostomia	P drén + NP drén; P dréncsere;
		distalis resectio + splenectomia	P drén ex + 2 NP drén;
		sikertelen ERCP	2 NP ex, P drén = OK.
76	N	necrectomia + lavage	elővágás + NP drén;
		necrectomia + fistulectomia	EST + NB drén;
		külső drenázs	EPT + P drén;
			cystogastrostomia + C drén + NC drén;
			második C drén = OK.
45	F	cholecystectomia + necrectomia	második B drén + minor pap. EST
		(biliaris pancreatitis, EST + B drén	TSZ + octreotid
		NB drén + TSZ)	distalis vezeték obstrukció = OPUS
			distalis resectio + splenectomia + necrectomia
81	F	Billroth II. gyomor resectio	TSZ + octreotid = OK
		cholecystectomia + choledocho-	(B fémstent később)
		duodenostomia (Vater pap. npl.)	
		fistulectomia (tályogok)	
45	F	distalis resectio + splenectomia	TSZ; elővágás + NP drén;
		'+ hasi drén + pleuralis drén	FNA = OK.
73	F	pseudocysta + spontán fistula	EPT + NP drén + P drén;
			TSZ = OK.
			P drén ex (2 hó), 1 hó – pseudocysta
			TSZ; cystogastrostomia + C drén+NC drén
			2. C drén; (4 hó) 2 C drén ex
42	F	necrectomia + splenectomia	TSZ; elővágás, EPT + EST + P drén
		(chr. pancreatitis + cholelithiasis	(distalis vezeték obstrukció)
		+ pseudocysta)	P drén ex + octreotid = OPUS
		res. intest. sec. Hartmann;	cholecystectomia (2 hó) +
		necrectomia	sigmoideostomia zárás + fistulectomia
Rövidítések	TSZ = nasojejunális tápszonda, EST = endoszkópos sphincterotomia,		
	EPT = endoszkópos pancreas sphincterotomia, NP = nasopancreaticus,		
	NB = nasobiliaris, P drén = pancreas drén, B drén = epe drén,		
	C drén = (pseudo)cysticus drén, NC drén = naso(pseudo)cysticus drén		
	FNA = finomtű aspiráció, OK = fistula záródás		

II. táblázat

Pancreas-fistulás betegeink anamnesise, a végzett intervenciók összesítése

Bőrfertőtlenítés után a fistula nyílásba rövid kanült vezetve ez technikailag egyszerűen elvégezhető. Az ürülő fistulanedv makroszkópos megjelenéséből esetleges fertőzöttségre következtethetünk. Pontos megerősítést a sterilen vett, tenyésztésre küldött nedv vizsgálata adhat. Az amiláztartalom meghatározása a fistula output (amiláz koncentráció x fistula hozam) kiszámítása miatt elengedhetetlen. Végül a fistula nyílásán át bevezetett szondát a hason rögzítjük, a fistula hozamát ezt követően pontosan monitorozálhatjuk. A fistulán ürülő magas amiláz tartalmú nedv miatt a bőr gyakran felmart, a sebkezelés ezen betegek kezelésének integráns része.

A kezelés első lépése a per os táplálás megszűntetése, majd nasojejunális tápszonda lehelyezése a jejunum II-III. kacsába. A tápszonda lehelyezése széles munkacsatornájú duodenoszkóppal (Olympus TJF-140), Seduxen premedicatio mellett történik. Már ekkor felkeresendő a papilla esetleges patológiás eltérést kutatva. A papillán át való nedvtávozás megkönnyítése céljából gyógyszeres papillatágítókat (nitrátok, teofillin-származékok), a szekréció csökkentésére 2 x 0,5 mg. (a dózis emelhető) Atropint is adunk. Második lépcsőben a drágább, hatékonyabb szekréciógátló octreotid (Sandostatin) kerülhet alkalmazásra. A beteg észlelése során rendszeres vércukor ellenőrzés végzendő, részben a pancreas-betegség, részben az octreotid vércukor emelő hatása miatt. Ha a fistula hozama eleve nagy, vagy a fenti módszerek mellett nem gyógyul, akkor az ERCP elvégzése nem kerülhető el. Premedicatio során a beteg Dolargant (50-100 mg.) kap. A duodenum perisztaltikájának csökkentése céljából beavatkozás előtt atropint (1 mg. iv.) is adunk. ERCP során a Vater papillán át törekszünk megfelelő minőségű pancreatogram elkészítésére, a pancreas-vezetékbe (epeúttágulat vagy emelkedett obstrukciós májenzimek esetén az epeútba is) kis nyomással kontrasztanyagot (Jodamide) fecskendezünk (9. ábra).

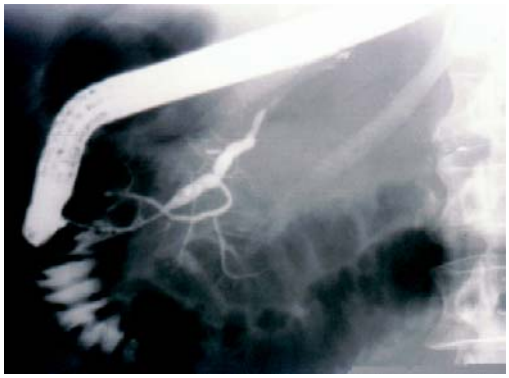

9. ábra

Pancreatogram, vezetékszakadás a testben

Ha a vezetékből a fistula nem telődik, akkor az endoszkópos definitív megoldás esélye csekély. A gyakran beteg papillán át a Wirsung-vezeték elérésére a „két vezetős technikát” (57) alkalmazzuk. Amennyiben az epeutat találjuk fel előbb, akkor abban vezetődrótot hagyva kanülbe helyezett vezetővel képerősítő alatt könnyebben juthatunk a pancreas-vezetékbe. A Wirsung-vezeték elérését és az esetleg szükséges drén behelyezését megkönnyítendő a betegek egy részében endoszkópos sphincterotomiát és/vagy endoszkópos pancreas sphincterotomiát végzünk. Utóbbit legbiztonságosabban két vezetődrót közt (egyik az epeútban, a másik a pancreas-vezetékben) tűkéssel végezhetjük el. Ha a vezetéken egyéb eltérés is észlelhető (vezetékkövesség, szűkület), akkor annak megfelelően kiegészítő terápiás eljárást (pl. ESWL, kőextractio) választunk. A pancreas-vezeték elérése után abban vezetődrótot (10. ábra) hagyunk vissza és a vezeték méretének megfelelő tágítót (6-10 F) (11. ábra) juttatunk végig a hasnyálmirigyfarokig. Ha jelentős szűkület nincs, akkor nasopancreaticus szondát, ha szűkület van, akkor azt áthidaló pancreas drént (12. ábra) helyezünk fel a fővezetékbe.

10. ábra

Vezetődrót a Wirsung-vezetékben

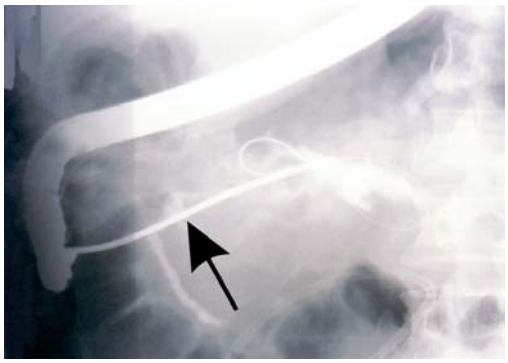

11. ábra

Pancreas-vezeték tágítás ERCP képe

12. ábra

Pancreas drén, kontraszttöltés nasopancreaticus szondán át

A drén mellett a vezetéken lévő sérülés hegesedés nélkül gyógyul. A nasopancreaticus szonda kifelé folyatásával dekomprimálhatjuk a vezetéket, majd időnkénti kontrasztanyag feltöltéssel a fistula záródásának folyamata nyomon követhető. Egyéb intervenciók (pl. endoszkópos cystoenterostomia) elvégzése is szükségessé válhat. Az esetleg behelyezett drének helyzetét natív rtg-nel kontrollálhatjuk. A gyógyult betegeket három havonta, illetve tünetek esetén azonnal hasi ultrahang vizsgálaton ellenőrizhetjük.

Hasnyálmirigy-pseudocysták endoszkópos kezelése

Munkacsoportunk korábban új, kombinált módszert fejlesztett ki a pseudocysták endoszkópos megoldására (165, 169). Ennek lényege, hogy a pseudocystát először a hasfal felől ultrahang vezérlés alatt Chiba-tűvel megpungáljuk (13. ábra). A pseudocysta üregébe jutás ultrahanggal jól követhető (14. ábra).

13. ábra

Perkután mintavétel

14. ábra

Pseudocysta ultrahang képe

A tű mandrinjának eltávolítása után mintát veszünk a pseudocysta bennékéből (lehetőség szerint 10-20 ml), amit amiláz meghatározásra, tenyésztésre, valamint ülepítés után citológiai vizsgálatra küldünk. Ha a CT alapján cystadenoma gyanúja is felmerül, akkor tumormarker vizsgálat is végezhető a pseudocysta tartalomból.

Ezt követően a pseudocysta üregén belül maradt tűn át a cysta méretétől függően 20-50 ml kontrasztanyagot (felére hígított Omnipaque) fecskendezünk be. A folyadék beáramlása is jól nyomon követhető a transabdominalis ultrahangfejjel. A beteget ezután az ERCP végzésére szolgáló helyiségbe szállítjuk át. Átvilágítással meggyőződünk arról, hogy a pseudocysta valóban jól elhatárolódott-e környezetétől, a befecskendezett kontrasztanyagot tartja-e.

Amennyiben a kontrasztanyag a pseudocysta üregét elhagyva a retroperitoneumban vagy a hasüregben szétterjed, akkor a pseudocysta fala még éretlen. Ilyen esetben további jejunális táplálás melletti várakozás vagy sebészi megoldás választható, bár az éretlen cystafal ez utóbbit is megnehezíti.

Amennyiben a pseudocysta a kontrasztanyagot éles kontúrral tartja (15. ábra), úgy az endoszkóp levezetése után képerősítő alatt kijelölhető az optimális hely a cystoenterostomiára.

A duodenoszkóp munkacsatornájából kivezetett cystaszúró a rtg. alatt mutatja a leendő szúrás irányát. A tervezett helyre rányomva, amennyiben az irány helyes, úgy a közeli vagy a bedomborodó pseudocysta fala kissé behorpad.

15. ábra

Pseudocysta perkután kontrasztanyagos feltöltés utáni rtg. képe

Kevert vágó-koaguláló áramot alkalmazva, a cystaszúró nyomására a pseudocysta fala átég és a mandrin, majd a hüvely a pseudocysta üregébe jut. Az üregben lévő hüvelyből a mandrint eltávolítjuk és helyére puha vezetődrótot juttatunk, melyet a pseudocysta falán körbevezetünk. A vezetőre egyre vastagodó, kónuszos fémmarkerrel ellátott tágítósorozatot tolunk a pseudocysta üregébe. A 10 Frenches tágító üregbe jutása után annak lumenén át második vezetődrótot is juttatunk a pseudocystába (57). Ennek használatával a pozíció, az eredeti nyílás megtartható, elkerülhetővé válik egy újabb szúrás esetleges szövődménye. Az első vezetődróton át egy „pigtail” formájú, 10 French átmérőjű drént juttatunk a pseudocysta üregébe. A bentmaradt második vezetődróton át a tágítást újra kezdjük és egy második 10 F-es drént is bejuttatunk, vagy egy átmeneti nasocysticus szondán át néhány napig folyamatosan öblítjük a pseudocystát, majd második ülésben helyezzük be a második 10 F átmérőjű belső drént (16. ábra).

16. ábra

Pseudocystába helyezett két 10 F drén nasocysticus szondán át töltve

A két egymás melletti 10 F-es drén által biztosított együttes átmérő szükséges ahhoz, hogy a pseudocysta gyógyulásáig a cystoenterostomia átjárható maradjon. Ballonos tágítással akár 1-2 cm átmérőjű cystoenterostoma is készíthető, ami a többszörös drenázst megkönnyíti és a vérzés veszélyét csökkenti. A korábban alkalmazott papillotomos bemetszést elhagytuk.

Az elmúlt 3 évben közreműködésemmel 54 betegben, összesen 56 alkalommal kíséreltünk meg endoszkópos úton hasnyálmirigy-pseudocysta szájaztatást. A betegek nemi megoszlása: 31 férfi, 23 nő. Az átlag életkor nem különbözött (48,7 /15-79/ év vs. 48,3 /19-76/ év). Jelentős mennyiségű alkoholt fogyasztott a betegek kétharmada, 59,2 %-uk dohányzott. A betegek 20,3 %-ának volt a beavatkozás idején ismert epekövessége, 18,5 %-uk anamnesisében korábbi cholecystectomia szerepelt, 61,2 %-ban nem volt epekövesség. A szájaztatásra került pseudocysták kétharmada volt klasszikus krónikus pseudocysta, míg 24 %-ot tett ki a szubakut és 9,3 %-ot az akut folyadékgyülemek aránya. A pseudocysták fennállási ideje széles határok között mozgott (2 hét-3 év, median: 4 hónap). Lokalizáció szerinti megoszlásuk: 41,1 % feji és környéki, 23,2 % pancreastesti és környéki, 25 % volt a farokrégióban, míg 10,7 % közelebbről meg nem határozható elhelyezkedésű volt (akut és igen kiterjedt méretű folyadékgyülemek). A pseudocysták méretét hasi ultrahang alatt minden alkalommal megmértük, két dimenziós képük alapján a teljes betegcsoport median pseudocysta mérete 88 x 67 mm volt. A duodenum és a papilla felől szájaztatott pseudocysták esetében ez 61 x 51, illetve 40 x 30 mm volt.

EREDMÉNYEK

Az endoszkóp levezetése, mint szűrővizsgálati módszer

829 egymást követő, panendoszkópiára küldött beteg vizsgálata során a garat-, gége tájékon 10 (1,2 %) kóros elváltozást találtunk. Gasztroszkópos szűréssel fedeztünk fel egy gégetumort (0,12 %), 4 hypopharynx papillomát (17. ábra), (0,48 %), 3 hypopharynx cystát (0,36 %), egy-egy idegentestet és Zenker diverticulumot (0,12-0,12 %).

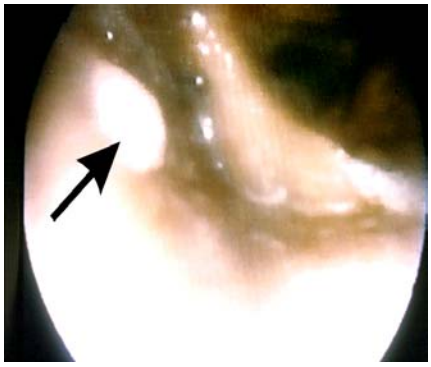

17. ábra

Hypopharynx papilloma (nyíl)

Az idegentest és a gégetumor kivételével egyik betegnek sem volt semmilyen nyaki lokalizációjú panasza. A kezdeti begyakorlási periódus elmúltával a nyert plusz információ „ára” nem több öt másodpercnél.

Külön figyelmet fordítva a "véletlen" leletekre egy év alatt 600 egymást követő betegben ERCP vagy tápszonda lehelyezés céljából végzett duodenoszkópia során 49 (8,16 %) esetben találtunk nem várt diagnózist, vagy olyan elváltozást, mely ismert betegség korábban nem ismert szövődményének, a beteg további kezelését befolyásolónak tarthatunk. A „váratlan” elváltozások: 6 gyomorpolyp, 1 gyomortumor gastrocolicus fistulával, 2 gyomorfekély, 1 portalis gastropathia (Forrest I/b típusú vérzéssel), 1 fundus varicositas, 1 pancreastályog spontán gyomorba törése, 3 papillától távoli nyombélpolyp, 9 peptikus nyombélfekély, 3 hatalmas paraoesophagealis rekeszizomsérv és 2 Zenker diverticulum. Igazán ez a 29 (4,83 %) „váratlan” elváltozás tekinthető „szűrés” eredményeként találtnak.

A mellkasban lévő nagy méretű rekeszizomsérv és a Zenker diverticulum diagnózisát a levezetéskor észlelt nehézség utáni óvatos tájékozódás illetve a képerősítő segítette. A hat 1 cm-nél nagyobb gyomorpolypból öt szoliter volt, míg egyik betegben többszörös nagy méretű (1-5 cm-es!) hyperplasticus polypot találtunk. Összességében a szövettani vizsgálat három betegben mutatott hyperplasticus, egyben kevert hyperplasticus-adenomatosus polypot, egyben benignus histiocytoma, egyben pedig villosus adenoma igazolódott enyhe fokú dysplasiával. A három nyombélpolyp egyike adenoma volt (18. ábra), a másik aberráns epeút hámsejtekből keletkező pseudocystának bizonyult, a harmadik anyag nem volt értékelhető, a későbbiekben a beteg más okból bekövetkező állapotrosszabbodása miatt ismételt vizsgálat nem történt.

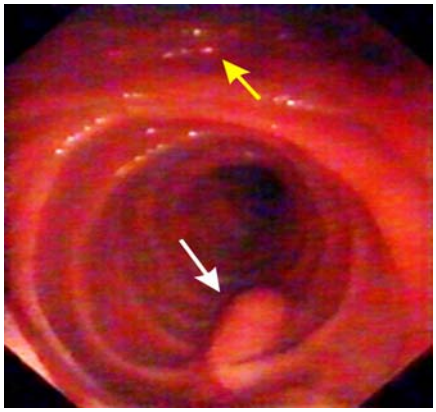

18. ábra

Adenoma villosum (fehér nyíl)"véletlen" lelete. Vater papilla (sárga nyíl)

A talált gyomortumor adenocarcinoma volt és felfedeztük a kifekélyesedett daganatból a flexura lienalisba vezető sipolyjárat nyílását is. Két májcirrhosisban szenvedő betegben korábbról nem volt ismert sem a fundus varicositas, sem a portalis gastropathia, mely utóbbi a vizsgálatkor Forrest I/b intenzitású vérzést mutatott. Egy hasnyálmirigy-tályogos betegben spontán keletkezett fistulán át a gyomorba törő gennyürülést találtunk. Összesen 11 korábbról nem ismert peptikus fekélyt fedeztünk fel, kettőt a gyomorban és kilenc nyombélben elhelyezkedőt. Utóbbiak közül kettőn Forrest II/c típusú vérzés jeleit láttuk.

Fentieken kívül 20 esetben (3,33 %) az ismert alapbetegség mellett láttunk a nyombél területén szeptikus fekélyeket (9 beteg), valamint erozív gastritist/duodenitist (11 beteg). Míg a szeptikus nyombélfekélyesek alapbetegsége jobban megoszlott (3 akut pancreatitis, 4 akut cholecystitis, 2 akut cholangitis), addig a csak erozív elváltozások

zöme (9/11) akut pancreatitishez társult. A fennmaradó két gyomorerosiós beteg Crohn betegségben szenvedett, bennük gyomormanifesztáció nem volt ismeretes, azt a biopszia sem igazolta.

Az intraductalis citológia és biopszia kombinációjának értéke malignus pancreatobiliaris megbetegedésekben

Hasi ultrahang vizsgálat során az alapbetegséget 35/60 alkalommal (58,3 %) tudtuk egyértelműen ábrázolni (2/5 Vater papilla-, 3/8 parapapillaris-, 24/32 pancreas-, 4/10 epehólyag, 2/5 Klatskin tumor esetén). Közülük négy esetben nem történt CT, 20 betegben a CT is pozitív volt, egy ízben az eredmény nem volt egyértelmű, míg 10 betegben a CT negatívnak bizonyult. Huszonöt esetben hasi ultrahanggal nem láttuk az elváltozást, csak az esetlegesen tágult vezetékek utaltak valamilyen pathológiás folyamat fennállására. Negatív hasi UH esetén a CT csak 5 alkalommal adott diagnózist, hatszor volt kétes eredményű, kétszer nem végeztük el, de 12 esetben ez is negatív leletet adott.

Az elvégzett 54 CT-ből 25 (46,2 %) volt pozitív (1/4 Vater papilla-, 3/7 parapapillaris, 17/30 pancreas, 3/8 epehólyag-, 1/5 Klatskin tumorban), 7 kétes eredményű, míg 22 negatív CT vizsgálat (2/4 Vater papilla-, 2/7 parapapillaris-, 10/30 hasnyálmirigy-, 4/8 epehólyag-, 4/5 Klatskin típusú rák esetében) nem tárta fel egyértelműen a tünetek hátterében álló betegséget.

A két képalkotó vizsgálat közül végülis 40 (66,7 %) betegben volt legalább egyikük pozitív, hat ízben (10 %) kétes, 14 esetben (23,33 %) negatív eredményűnek bizonyultak.

ERCP során intraductalis citológiai mintát 47, intraductalis biopsziát 29 esetben vettünk, mindkét módszerrel nyertünk anyagot 21 betegben. A citológia önmagában 46,8 %-ban (22/47) (19. ábra), a biopszia 58,6 %-ban (17/29) (20. ábra) volt pozitív. Ha egy betegből mindkét módszerrel vettünk anyagot, akkor 71,4 %-ban (15/21) valamelyik igazolta a később bebizonyosodott malignitást. Az ERCP ismert szövődményei közül anyagunkban jelentős pancreatitis, vérzés nem volt. Két súlyos cholangioszepszisben szenvedő betegünk nem érte meg a sebészi rezekció mérlegelését sem, egyiküknél a beavatkozás közben észleltünk szívmegállást, egy másik beteg a beavatkozás (palliatív drenázs) másnapján halt meg kardialis okból kifolyólag.

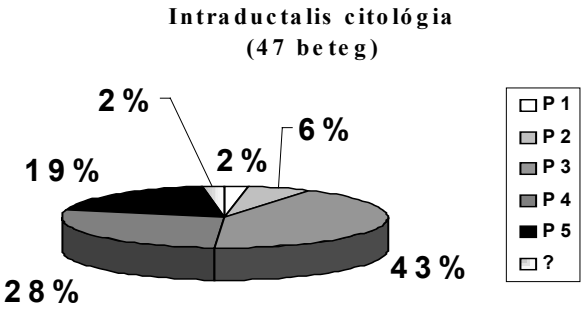

19. ábra

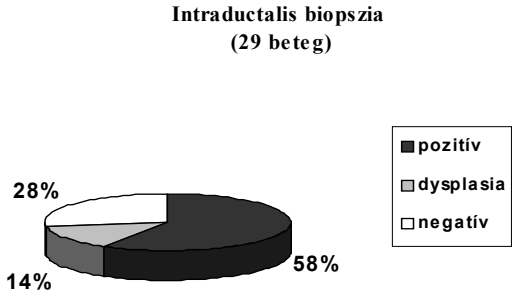

20. ábra

Öt Vater papilla rákos betegünk volt. Belőlük hagyományos, endoszkópos biopsziát vettünk EST után, mely minden esetben igazolta a diagnózist (21, 22. ábra).

21. ábra

Papillarák EST előtt

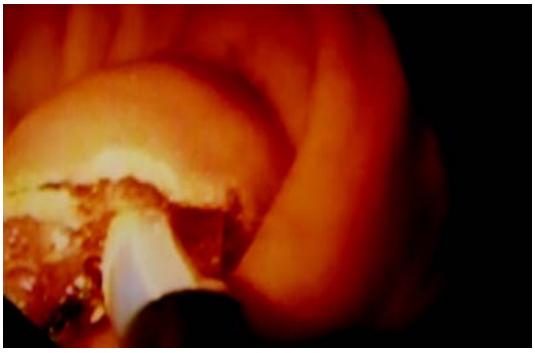

22. ábra

Papillarák EST után

Mind a 8 parapapillaris tumort igazoltuk preoperatívan. Citológiai mintát ötükből vettünk, 2 bizonyult csak pozitívnak, de az egyik épp abban a betegben, akiben a biopszia (egyébként 7/8 pozitív) nem volt bizonyító erejű.

A 32 hasnyálmirigyrákos betegben a citológia 42,9 %-ban (12/28), a biopszia 53,3 %-ban (8/15), az együttes módszer 72,7 %-ban, (8/11) lett pozitív (III. táblázat).

		Biopszia			Citológia			Kombinált módszer		
Diagnózis	**esetszám**	**mintavétel**	**pozitív**	**%**	**Mintavétel**	**pozitív**	**%**	**mintavétel**	**pozitív**	**%**
Pancreasrák	32	15	8	**53,3**	28	12	**42,9**	11	8	**72,7**
Parapapillaris rák	8	8	7	**87,5**	5	2	**40,0**	5	5	**100,0**
Epeúti / epehólyagrák	10	4	1	**25,0**	10	5	**50,0**	4	1	**25,0**
Klastkin tu.	5	2	1	**50,0**	4	3	**75,0**	1	1	**100,0**
Összesített	55	29	17	**58,6**	47	22	**46,8**	21	15	**71,4**
Papillarák	5	5	5	**100,0**						

III. táblázat

Intraductalis mintavétel összesített eredményei, n=60

Nem Klatskin típusú epevezeték daganatból vett anyagban a citológia az esetek felében lett pozitív (5/10), a biopszia négyből csak egy esetben, és ezt a kombinált módszer sem javította tovább. A tízből öt tumort nem igazoltunk egyértelműen preoperatívan, de az intraductalis minták feldolgozása (négy betegben két P3 citológia, egy mérsékelt és egy enyhe dysplasiás szövettanú biopszia) a sebészi exploráció szükségességét majd minden esetben megerősítette.

A hepaticus villa ún. Klatskin típusú daganataiban a citológia 4-ből három, a biopszia kettőből egy esetben volt pozitív. Egy betegből mindkét módszerrel vettünk anyagot, az pozitív lett. Egy betegben P3-as citológiai eredménynél erősebb bizonyítékot nem sikerült nyernünk a műtét előtt.

Az intraductalis mintavétel hasznosságát felmérendő megvizsgáltuk, hogy az alap képalkotó vizsgálatokkal (UH+CT) nem bizonyított 20 esetben milyen eredményeket kaptunk. Két ilyen betegnek Vater papilla tumora volt, amelyet a hagyományos biopszia igazolt, az intraductalis mintavétel eredményességét a maradék 18 „negatív” betegben értékeltük ki.

Tizenegy betegben a hasi UH-on kívül a hasi CT is negatív eredményű lett, közülük 7 esetben az intraductalis citológia és/vagy biopszia egyértelmű malignitást mutatott, a másik 4 esetben P3 citológiai eredményt kaptunk (egyikükben negatív eredményű biopszia is történt). Öt betegben a negatív hasi UH-ot kétes eredményű CT követte. Közülük 4-ben az intraductalis endoszkópos diagnosztikus módszerek célt értek, egy esetben csak P2-es citológiai eredményhez jutottunk. Két „negatív” betegben csak hasi UH történt, CT nem, közülük egyikükben igazolódott a malignitás ERCP-s mintavétellel. Összességében a 18, képalkotókkal (UH és CT) fals negatív

eredményűnek bizonyult pancreatobiliaris tumorból 12 esetben (66,7%) az ERCP során vett intraductalis citológia és/vagy biopszia igazolta a malignitást.

Endoszkópos palliáció malignus, nem hilusi epeúti szűkületben

A teflondrénes csoport betegeit hasnyálmirigy- (1-9. beteg), papilla- (10-14. beteg), epehólyag/középső harmadi epeút tumoros (15-20. beteg), valamint metasztatikus nyirokcsomók okozta (21-23. beteg) nem hilusi choledochus elzáródásos csoportba osztottuk (23. ábra).

A **pancreastumoros** betegekből 9 volt értékelhető. A feldolgozás idejére mindannyian meghaltak, átlagos túlélésük 109 (9-317) nap volt. A pancreastumorban elhaltak közül kettőben volt cholangitis a halálok, egyikükben a drenálást követő 9., másikukban a 28. napon. Az első betegnél a pancreasfejtumor miatt történt két drénes epeút áthidalás nem oldotta meg a halálhoz vezető cholangioszepszist. A másik cholangitisben elhunyt betegnek a két drén behelyezését követően sárgasága megszűnt. A visszatérő sárgaság, láz más kórházban jelentkezett, ismételt epeúti drenálásra nem történt kísérlet. A vélhető halálok cholangitis volt. A többiek alapbetegségükből kifolyólag, sárgaság újbóli jelentkezése nélkül haltak meg ismételt endoszkópos intervenció igénye nélkül.

Mind az öt malignus **papillatumoros** betegünk meghalt a kiértékelés idejére. A drének behelyezésétől számítva az átlagos túlélés 229 (28-446) nap volt. Egyikük haláloka bizonyult cholangitisnek. Ebben a betegben nasobiliaris öblítőszondát helyeztünk fel lázas állapot, sárgaság megjelenése miatt, és drénjeit kicseréltük a 95. napon. Az átmeneti javulás után ismét recidiváló cholangitis a 120. napon vezetett a beteg halálához. Négy papillatumoros betegünk probléma nélkül viselte kettős drénjeit a 28., a 118., a 433., illetve a 446. napon, működő stentek mellett bekövetkező halálukig.

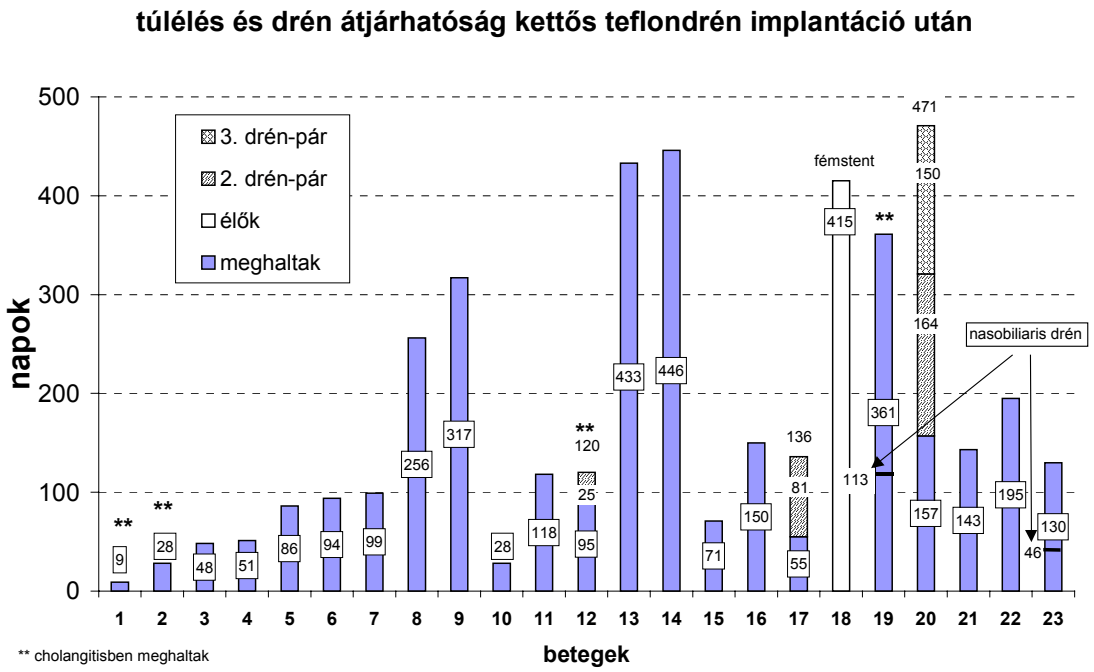

23. ábra

Hat **epehólyag/középső harmadi epeúti tumoros** betegünkből öten haltak meg, átlagosan 252 (71-493) nap múlva. A még élő beteg a két teflondrént a 415. napig viselte, amikor drén eltömeszelődés miatt azokat eltávolítottuk és helyükre öntáguló fémstentet helyeztünk be. Az azóta eltelt több, mint három évben egy ízben kényszerültünk nasobiliaris lavázsra. Két beteg viszonylag rövid időn belül (71., 150. nap) alapbetegségében elhunyt. Egy másik betegünk (23 ábra, 19. beteg) közel egy évig élt, otthonában hunyt el, halálakor lázas és sárga volt (cholangitis feltételezhető). Nála a 113. napon visszatérő sárgaság miatt drén átöblítést, négy napig átmeneti nasobiliaris lavázst folytattunk. Egy betegben az 55. napon dréncserét végeztünk, miután még három hónapig, haláláig működtek drénjei. A 16 hónapig túlélő betegünkben (23. ábra, 20. beteg) két alkalommal végeztük el eldugult drénjeinek cseréjét, előbb a 157., majd a 321. napon.

Három betegben **metasztatikus nyirokcsomók** okozta nem hilusi choledochus szűkület miatt végeztünk kettős drén behelyezést. A betegek átlagosan 156 (130-196) napig éltek alapbetegségükből kifolyólag bekövetkező halálukig. Egyikükben volt csak szükség átmeneti nasobiliaris lavázsra dréncsere nélkül (23. ábra, 23. beteg), utána három hónapig a stentek még működtek.

A két teflondrént kapó huszonhárom betegünkből a feldolgozás idejére 22-en haltak meg, a beavatkozás utáni median túlélésük (24. ábra) 130 nap volt. Összes betegünket tekintve a median drén átjárhatóság 99 napnak (25. ábra) bizonyult.

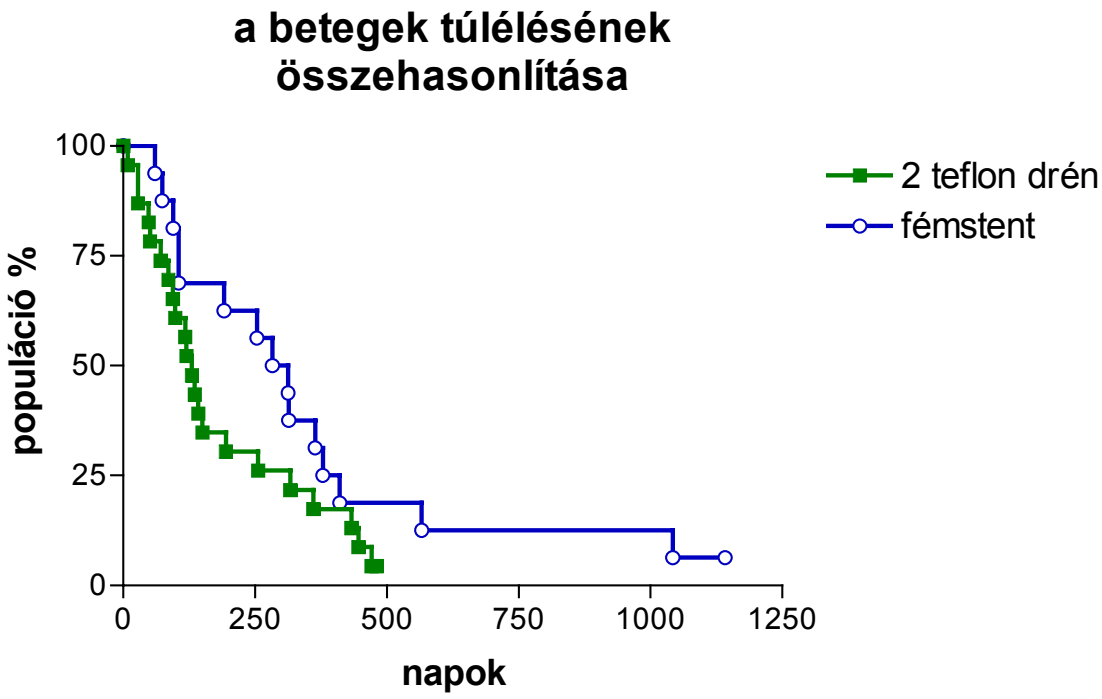

24. ábra

Összességében 8/23 (34,6 %) esetben következett be drén eldugulás vagy volt elégtelen az epedrenázs. A stent diszfunkciót két betegben átmeneti nasobiliaris öblítés tartósan megoldotta, dréncserére négy betegben kényszerültünk, egyikükben két ízben, míg egy beteg öntáguló fémstentet kapott a teflondrének elzáródásakor. Négy beteg halt meg cholangitisből kifolyólag, egyikük igen röviddel a stentelés után, már előrement szepszisben, míg két másik betegben nem történt kísérlet az elzáródás endoszkópos megoldására. Egy esetben átmeneti, közel egy hónapos javulás után a stentek kicserélése ellenére recidivált a cholangitis.

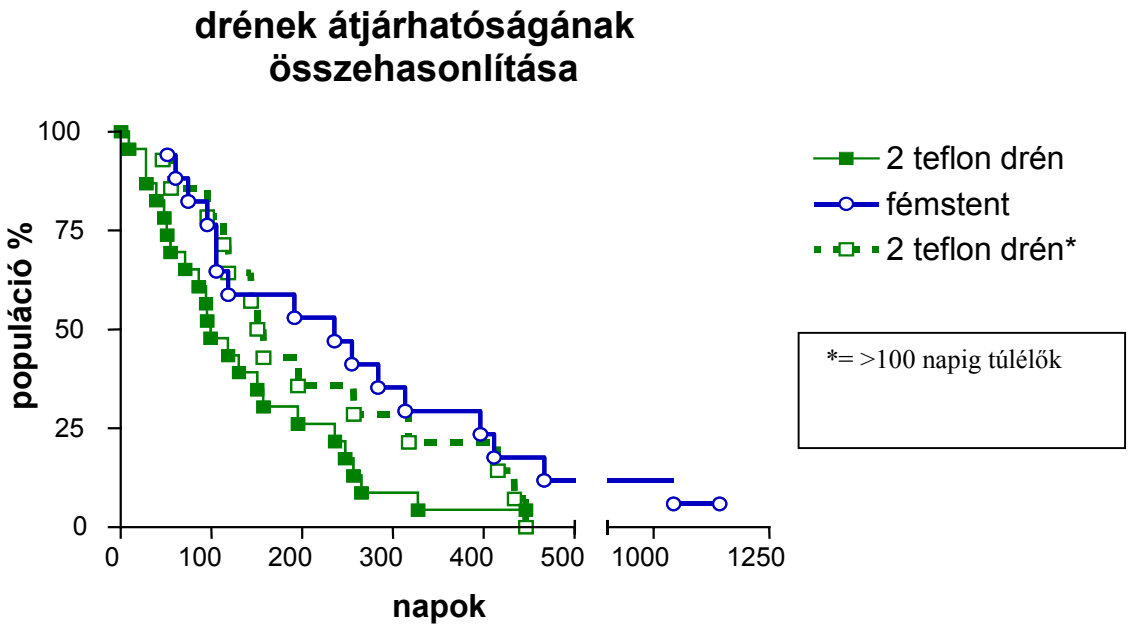

25. ábra

A hosszan, legalább 100 napig élt, két drént viselő 14 beteget tekintve 153,5 nap (25. ábra) volt a median drén átjárhatóság. Ez a körülbelül öt hónapos két drénes időszak nem járt jelentős gyakoriságú ismételt endoszkópos beavatkozás szükségességével - 14 betegből 6-ban nasobiliaris öblítés, melyet csak 4 betegben követett dréncsere.

A fémstent behelyezése gyakorlott endoszkópos team számára technikailag könnyen elvégezhető. A fémstent behelyezés technikai sikeressége anyagunkban 100 % (18/18) volt, a sárgaság minden betegben gyorsan megszűnt. A válogatott betegcsoport hosszabb túléléséből is következően azonban különböző fémstenttel kapcsolatos szövődményeket tapasztaltunk. A 18 fémstentes beteg közül 16 sorsát tudtuk követni (26. ábra).

A **pancreasrákos** 6 követett betegből (1-6. beteg) négyen haltak meg átlagosan 223 nap (105-313) múlva későbbi drén probléma nélkül. Két betegben a fémdrén eldugult, 60, illetve 105 nap múlva. Egyikükben két 10 F drént helyeztünk fel a tumor benövés okozta elzáródás megoldása céljából, míg másikukban az eltömeszelődést és a következményes cholangitist a nasobiliaris lavázs észlelésünk alatt megszűntette. Ezen két beteg későbbi sorsáról nem tudtunk információt nyerni.

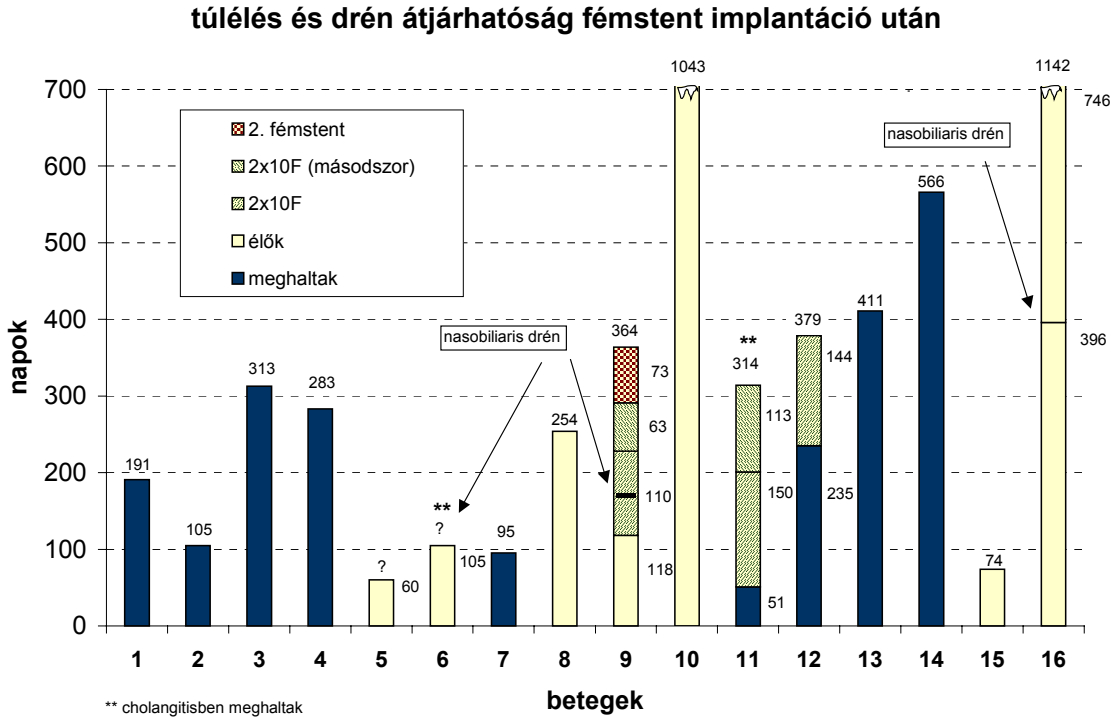

26. ábra

A 4 **Vater papilla rákos** (7-10. beteg) betegből egy halt meg 95 nap múlva, sárgaság jelentkezése nélkül. A még élő három beteg átlagosan 553,6 (254-1043) napja viseli drénjeit. Egyikükben fordult elő tumor benövés okozta drén diszfunkció, először a 118. napon. Két teflondrén beültetése után újabb 50 napig jól volt a beteg, amikor újabb drén eldugulás miatt nasobiliaris lavázs alkalmazására kényszerültünk. A teflondréneket azonban csak újabb két hónap elteltével kellett kicserélnünk. Azt ezt két hónappal követő ismételt elzáródásnál a tefloncsövek eltávolítása után a fémstenten belülre második, bevont fémhálót helyeztünk. Az azóta eltelt 2 hónapban a beteg panaszmentes.

A 6 **epehólyag/középső harmadi epeúti tumoros** (11-16. beteg) betegből négyen haltak már meg, átlagosan 417,5 (314-566) nap múlva. Kettejükben tumor túlnövés miatt kettős teflondrén beültetés történt a fémstenten belülre az 51. illetve a 235. napon. Egyikükben öt hónap után ismét kicseréltük az eldugult teflondréneket. A beteg cholangitissel összefüggő, ezt követően 113 nap múlva bekövetkező halálát drén eltömeszelődés okozta. A másik beteg még 5 hónapig élt funkcionáló teflondrénekkel. Két élő betegünk egyike csak 74 napja kapta fémstentjét, míg másikuk már 1142 napja

viseli. Utóbbi betegben a 396. napon drén eldugulás lépett fel, mely nasobiliaris lavázzsal megoldható volt, az azóta eltelt több, mint két év eseménytelenül múlt el.

A fémdrénes betegcsoport median túlélése a kiértékeléskor 298 (60-1142) nap volt (24. ábra). A fémstentek median átjárhatósága ekkor 213 (51-1043) napnak (25. ábra) bizonyult, ami az irodalmi adatokkal megegyező. Drén elzáródást 6/16 esetben (37,5 %) észleltünk, átlagosan 160 (51-396) nap múlva. Ennek oka két-két esetben volt eltömeszelődés, tumor túl- illetve benövés. Mechanikai áttisztítást két betegben végeztünk, egyikükben hosszú távú jó eredménnyel. Kettős tefloncsöves áthidalás négyükben történt, két követett betegben további 5 hónapos (144, 150 nap) átjárhatósággal, a harmadik, még élő követett betegünkben az ismételt teflondrén cserék szükségessége miatt újabb, bevont fémhálót ültettünk be.

Egy beteget biztosan cholangitis és annak következményei miatt veszítettünk el. Egy másik epeúti szepszisben szenvedő betegben (26. ábra, 6. beteg) a dréncsere nem volt már véghezvihető a tumor okozta nyombélszűkület miatt, így a beteg saját kérésére történő hazabocsátása után vélhetően ezzel összefüggő, gyors halál következhetett be.

Hasnyálmirigy-vezetékkövek lökéshullám kezelése, mint a komplex endoszkópos terápia része

A 29 betegben összesen 66 ESWL kezelést végeztünk, 8 beteget egy, 15 beteget két, 3 beteget három, 2 beteget öt, 1 beteget kilenc (!) alkalommal kezeltünk. Ez utóbbi férfiban egy, a Wirsung-vezetékbe beszakadt Dormia kosárba szorult nagy méretű követ (27. ábra) törtünk össze kilenc ülésben a sikeres eltávolítás előtt.

27. ábra

Kőtörőbe fogott, beszakadt Dormia kosárban lévő nagy kő rtg. képe

Anyagunkban az átlagos ESWL kezelésszám: 2,2. A kövek rtg-nel egyértelműen látható fragmentációját 28/29 (96,5 %) betegben értük el. Szövődményt öt (17,2 %) esetben észleltünk. Három esetben csak rövid ideg tartó láz volt, egy betegben enyhe lefolyású heveny hasnyálmirigy-gyulladás recídíva lépett fel, míg egy beteg hematuriát észlelt a kezelés másnapján. Egyik lázas betegünk Vater papillája az ESWL-t követő napon ödémás, bevérzett volt, így a további endoterápiát későbbre halasztottuk. A kőmentes vezeték elérése céljából operatív endoszkópos módszereinket a legtöbb betegben kombináltan alkalmaztuk. Elővágáshoz az operatív beavatkozások kezdetekor 14 esetben kellett folyamodnunk. Biliaris papillotomiára (EST) 14 esetben volt szükség, míg 7 beteg kórelőzményében korábbi EST szerepelt. A pancreas sphincter átvágását 15 esetben végeztük el, míg 6 betegben az már korábban megtörtént. Nasopancreaticus szondán át történő citrátos perfúziót 17 betegben végeztünk, átlagosan 6 (1-27) napig. A vezeték tágítását 12 esetben végeztük, míg mechanikus kőextractiót 9 betegben alkalmaztunk. A kőfragmentumok eltávozásának elősegítése céljából pancreas-vezetékbe 8 betegben helyeztünk átmenetileg rövid drént a Vater papillán, míg két betegben a minor papillán át. A secunder papillán öt betegben végeztünk papillotomiát. Egyidejűleg fennálló epeúti szűkület miatt epeúti drének behelyezésére 12 betegben volt szükség (IV. táblázat). A betegek átlagosan 2,32 (0-7) terápiás ERCP-n estek át bentfekvésük alatt.

Kiegészítő endoterápia		
	n=29	
	esetszám	**korábban végzett papillotomia**
biliaris EST	14	7
pancreas EST	15	6
minor papilla EST	5	
citrátos perfúzió	17	
epeúti drén	12	
Wirsung drén	8	
Santorini drén	2	
vezeték tágítás	12	
kőextractio	9	

IV. táblázat

ESWL-t kiegészítő endoszkópos intervenciók

Végülis teljes kőmentességet (28. ábra) 62 %-ban (18 beteg), részlegeset 13,9 %-ban (4 beteg) értünk el, míg 24,1 %-ban (7 beteg) sikertelennek bizonyult a kőtörés és a kapcsolódó endoterápia. Korai fájdalommentességet vagy jelentős javulást azonban majdnem minden (28/29) betegben elértünk.

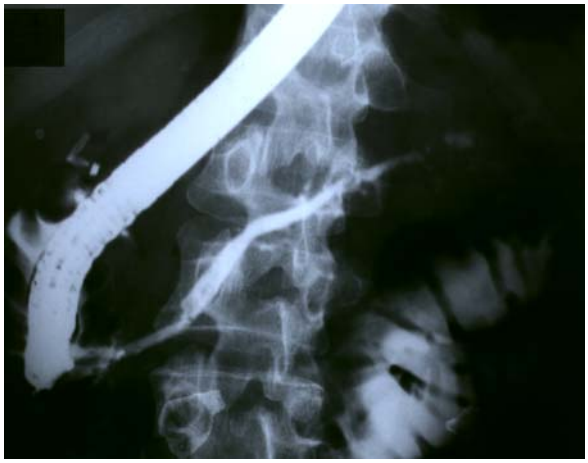

28. ábra

Sikeres kőtörés és kőeltávolítás utáni ERCP kép (korábbi kép: 6. ábra)

A betegek közül 24 (82,7 %) sorsát tudtuk követni, átlagosan 18,7 (2-33) hónapig. Minden követett beteg panaszmentes maradt, az átlagos testsúlygyarapodásuk 7,6 (-10 - +30) kg volt. Későbbi pancreasműtétre egy betegnél került sor pseudocysta miatt. A hasnyálmirigy exokrin funcióját ESWL kezelés után átlagosan 19 hónappal 7 véletlenszerűen kiválasztott betegben felmérve a Lundh teszt (174) nem mutatott javulást (átlagosan 11,2 (8-12), illetve 12,2 (8-14) kóros érték). A teljesen kőmentessé vált 18 betegből átlagosan 15 (7-22) hónap eltelte után négy (22,2 %) esetben kiújuló vezetékkövességet észleltünk.

Külső hasnyálmirigy-fistulák „lépcsőzetes" kezelési stratégiája

Tíz külső hasnyálmirigy-fistulás betegünkből a hagyományos konzervatív és az operatív endoszkópos módszereket alkalmazva nyolcban értük el a fistula záródását, gyógyulását (170). Tápszondát mindegyik betegnek behelyeztünk, valamennyien jejunális táplálásban részesültek a gyógyulásig/műtétig. A jejunális táplálás előnye nemcsak a pancreasnedv szekréciójának gátlásában áll, hanem abban is, hogy ezek a szomatikusan

rendszerint erősen leromlott betegek a fistula záródásáig vagy az elkerülhetetlen műtétig lényegesen jobb tápláltsági állapotba kerülnek.

Öt betegben végeztünk EST-t és hétben pancreas sphincterotomiát. Öt beteg kapott pancreas-vezetékébe drént, míg átmeneti nasopancreaticus szondát négy betegbe helyeztünk fel. A nyolc műtét nélkül gyógyult betegből egyikükben később, másikukban még a külső fistula záródása előtt sikeres endoszkópos cystogastrostomiát végeztünk nagy folyadékgyülem kialakulása miatt. Egy krónikus pancreatitisben szenvedő betegben hasnyálmirigy-vezetékkövesség miatt ESWL kezelést, majd mechanikus kő eltávolítást végeztünk. A nyolc műtét nélkül gyógyult betegből hatot tudtunk követni, átlagosan 13,5 hónapig. Egy betegben a korábbi nagy hozamú fistula helyén minimális mennyiségű, magas amiláztartalmú váladék ürülése észlelhető 9 hónap után. Négy beteg recidívamentesen él átlagosan másfél éve. Egy másik betegben a fistula a későbbiekben nem recidivált, de négy hónap múlva endoszkópos cystogastrostomiát végeztünk a kialakult pancreatogen folyadékgyülem miatt. Két betegünkben az endoszkópos módszerek sikertelensége miatt ismételt pancreasműtét vált elkerülhetetlenné. Mindkét betegben teljes fővezeték szakadás volt látható, a fistula mindkettejükben a farki részből származott és nem volt összeköttetés a distalis és a proximalis rész között. Distalis rezekció illetve fistulectomia után mindkét beteg gyógyult. A műtétnél az egyébként is szükséges sebészi beavatkozásokat (ileostoma zárás, cholecystectomia) is elvégezték.

Hasnyálmirigy-pseudocysták endoszkópos kezelése

A pseudocysta perkután punkcióját, mintavételét és kontrasztanyaggal történő megjelölését a betegek több, mint 80 %-ában (45/56) kíséreltük meg. Ahol nem történt jelölés, azok egy kivétellel kisebb méretű feji pseudocysták voltak, melyek vagy a papillán át, vagy a duodenumon okozott bedomborodásukon keresztül lettek beszájaztatva. Egy betegben korábban más intézetben a gyomron keresztül készítettek cystogastromiát. A 7 F átmérőjű drének nem vezettek kellően, eldugultak, a fertőzött pseudocysta drenálását a korábbi nyíláson át végeztük két 10 F átmérőjű drénnel, valamint átmeneti nasocysticus lavázzsal.

Öt alkalommal (11,1 %) a megkísérelt perkután jelölés sikertelen volt, mert a kontrasztanyagot az éretlen pseudocysta fala nem tartotta. Két ilyen betegben transpapillaris drenázsra volt mód, azt elvégeztük. A másik három kontrasztanyaggal sikertelenül feltöltött pseudocystás beteg egyike további hosszas jejunális táplálásra meggyógyult, a folyadékgyülem felszívódott. Egy többszervi elégtelenségben szenvedő idős beteg a fertőzött necrosis miatt a 26. napon szepszisben elhunyt, míg a harmadik beteg műtétre került.

A perkután mintavétel eredményeképp 17,8 %-ban víztiszta, 28,9 %-ban ún. „csokoládészerű", 11,1 %-ban véres, 42,2 %-ban törmelékes vagy gennyes pseudocysta-tartalmat aspiráltunk.

A folyadék amiláztartalma két kivételtől eltekintve mindenkiben jelentősen magas (0-129100 U/l, median: 26100 U/l) volt. A két alacsony amiláztartalmú nedv citológiai vizsgálata zsírnecrosist mutatott, igazolva ezáltal a folyadékgyülem pancreatogen eredetét.

A citológia egy esetben vetette fel cystadenoma gyanúját (P2, mucin gyanújával). Ebben az esetben a 31 éves férfinek másfél év után, nem a korábbi helyen recidivált a pseudocystája. Az endoszkópos szájaztatási kísérlet sikertelen volt, a beteg műtétre került. A rezekció nem igazolta a cystadenoma gyanúját.

Az aspirátumok tenyésztése 22,2 %-ban lett pozitív, rendszerint többféle kórokozó tenyészett ki.

Az esetek 43,4 %-ában egy endoszkópos intervenció történt, 43,4 %-ban két beavatkozás, rendszerint 1-2 napos különbséggel (második drén behelyezés), míg a betegek 13,2 %-ában volt szükség ennél többszöri endoszkópiára. A megkísérelt pseudocysta szájaztatás az esetek 90,6 %-ában (48/53) volt sikeres. Ez 50 %-ban a gyomor felől, 33,3 %-ban a duodenumon át, míg 16,7 %-ban transpapillarisan (29. ábra) történt.

A transpapillaris drenázsok felét, a nyombélen keresztüliek döntő többségét egy ülésben végeztük, míg a gyomor felőli szájaztatás több, mint 80 %-ban legalább két endoszkópiát igényelt. ERCP során a vezetékkel közlekedő feji pseudocysta észlelése esetén egy ülésben elvégeztük a transpapillaris szájaztatást is.

29. ábra

Vezetékkel közlekedő pseudocysta transpapillaris drenázs készítése közben

A pseudocysta üregébe helyezett nasocysticus öblítőszondát az esetek 93,8 %-ában alkalmaztunk (30. ábra), átlagosan 6 (1-20) napig. A hosszabb öblítésre a törmelékes, vagy eleve fertőzött pseudocysták esetén volt szükség. A nyombél felől szájaztatott (átlagméretükben is kisebb) pseudocysták esetén átlagosan csak 3 napig alkalmaztuk a nasocysticus lavázst.

30. ábra

Nasocysticus öblítőszonda a pseudocysta üregében

Az endoszkópos intervenció kapcsán a pseudocysta ürege és a bél lumenének összeköttetése céljából 10 French (3,33 mm) külső átmérőjű dréneket használtunk. Az utóbbi néhány évben a transzpapillaris és a duodenumon keresztül szájaztatott pseudocysták kivételével egymás mellé két 10 F-es drén behelyezésére törekszünk. Betegeink 41,6 %-ában egy drént, 37,5 %-ában két drént, egy betegben három drént

helyeztünk be. Kilenc betegben csak nasocysticus drént helyeztünk be, vagy a kisebb, erősen bedomborodó pseudocysta falának széles felvágását és a lumennel történő összeégetését végeztük. Utóbbi megoldásokat csak a nyombélen, vagy a papillán át történt cystoenterostomia esetében alkalmaztuk. A cystogastrostomiák háromnegyed részében két drén egymás mellé történő behelyezését végeztük el.

A sikeresen szájaztatott és műtétre nem került 46 betegből átlagosan 126 nap múlva távolítottuk el a dréneket. A betegek 10,8 %-ában a tervezett eltávolítás időpontjára spontán távoztak a drének. Drén távozásból fakadó szövődmény anyagunkban nem volt. Több beteg a két drénjéből az egyiket vesztette el spontán, a másikat endoszkóposan távolítottuk el. A drén eltávolítást az esetek döntő többségében ambulanter végeztük. Natív hasi átvilágítás során a sugárfogó drének bentlétét, pozícióját az endoszkóp levezetése előtt felmértük.

Sikertelennek az esetek 14,3 %-ában (8/56) bizonyult a cystaszájaztatási kísérlet. A perkután szúrás, jelölés öt alkalommal volt eredménytelen, ezeket a betegeket korábban részleteztem. A sikertelenség másik formája az volt, hogy sikeres perkután feltöltés után a pseudocysta üregébe nem jutottunk be a cystaszúróval, így nem sikerült drenázst létrehozni. Ilyenkor a bél falát átfúró és a retroperitoneumban „eltévedő” cystaszúró miatt több esetben kényszerültünk műtétre. Az öt (9,4 %) ilyen betegből hármat kellett akutan megoperálni, náluk a pseudocysta műtéti megoldását végezték el. Egy másik betegben is Juras műtét történt, de elektív módon, három héttel a sikertelen endoszkópos próbálkozást követően. Az ötödik beteg retroperitonealis perforációja antibiotikum adása, jejunális táplálás mellett rendeződött, a pseudocysta hét hónapos megfigyelés során fokozatosan felszívódott.

Sikeres pseudocysta szájaztatás kapcsán vagy azt röviddel követően is léptek fel szövődmények. Két ilyen, gyomor felől szájaztatott beteg került műtétre. Egyikük a lép érképleteiből származó masszív vérzés, shock miatt, a beavatkozás éjjelén. A vérzés ellátása, splenectomia után a beteg állapota rendeződött, a későbbiekben pseudocystáját sebészi úton oldották meg. Egy idős férfibeteg elhúzódó posztakut pancreatitis, pseudocysta befertőződés, következményes szepszis miatt kései műtétre került (distalis rezekció történt splenectomiával), ami után másnap kardiális okból kifolyólag meghalt. Ezen felül a 46 sikeresen beszájaztatott betegben további 3 esetben (6,5 %) konzervatív úton kezelhető vérzést (transzfúzióra egyikük szorult), 5 betegben (10,9 %) lázat

(egyikükben vérzés is volt), pseudocysta befertőződést észleltünk. Egy kivételével minden szövődmény gyomor felőli szájaztatás után lépett fel, csak egy cystoduodenostomiás betegben észleltünk lázat, a transpapillaris drenázsos betegeinkben nem volt szövődmény. Egy betegben a gyomor falát erodáló pseudocysta dekompressziója, akut szájaztatása oldotta meg a masszív felső gasztrointesztinális vérzést, mely még az endoszkópos intervenció előtt jelentkezett.

Összességében a cystogastrostomiák 37,5 %-ában, míg cystoduodenostomia után csak 6,25 %-ban fordult elő szövődmény. Kései szövődményt egy nyombél felől szájaztatott betegünkben észleltünk. A négy hónapnál tervezett drén eltávolításra a beteg nem jelentkezett, és több, mint kilenc hónappal a cystaszájaztatás után magas lázzal, elesett állapotban került kórházba. A bentmaradt cystadrének eldugultak, köröttük gyulladás alakult ki, ami a drének kivétele után igen gyorsan és látványosan megoldódott.

A 46 beszájaztatott és műtétre nem került betegből 33-at követtünk (71,7 %), átlagosan 28,2 hónapig. A pseudocysta recidíváját négy ízben (12,1 %) észleltük. Egy betegben a korábbi helyén, míg hármukban másutt. Az okok további alkoholfogyasztás kiváltotta újabb recidíva, illetve ERCP-vel igazolt teljes Wirsung-vezeték elzáródás voltak.

Az endoszkópos cystoenterostomia módszere végülis 46/56 betegben (82,1 %) bizonyult sikeresnek, a betegség természetéből kifolyólag a módszer alkalmazása után a sikeres beavatkozások kb. 12 %-ában számíthatunk recidívára.

MEGBESZÉLÉS

Az endoszkóp levezetése, mint szűrővizsgálati módszer

A panendoszkópiák során több, mint 1 %-ban valami pathológiás található a gége és a hypopharynx területén, ha az endoszkópos kellő gondot és néhány másodpercet szán ennek a tájéknak a megtekintésére. Akár életet veszélyeztető elváltozást is találhatunk panaszmentes, gyógyítható stádiumban. Magam japán szerzőkkel szemben (249) ezen területnek az eszköz kihúzásakor történő második gyors megtekintésével "dupla szűrést" végzek (84). Ennek előnyét abban látom, hogy a nyelőcső bemenet szintjéből kiinduló, főképp nyéllel bíró elváltozások csak befelé menet vizsgálva elrejtőzhetnek az endoszkópos szeme elől (31., 32. ábra) (143).

Az ERCP/tápszonda lehelyezés céljából történő duodenoszkóp levezetésekor is jelentős arányban (4,83 %) találhatunk nem várt eltéréseket, illetve más, kezelési stratégiánkat befolyásoló elváltozásokat (3,33 %), ha odafigyelünk rájuk. Fentiek fel nem ismerése a beteg hátrányára lenne a vizsgálatot követően rövid idővel (pl. fekélyek), vagy akár évek, évtizedek (malignus potenciálú polypok) múlva.

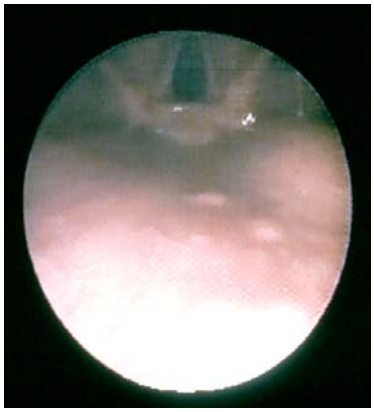

31. ábra
Ép hypopharynx és gége
(eszköz bevezetéskor)

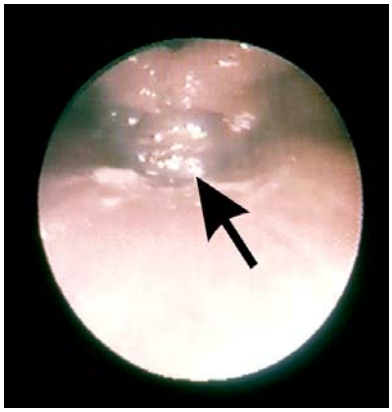

32. ábra
- ugyanazon beteg - „Liftező” haemangioma
(eszköz kihúzáskor)

A bevezető alfejezet rövid summázata talán az lehet, hogy az endoszkópos vizsgálat az eszköz bevezetésétől annak kihúzásáig tart. Ezen idő alatt a leírt fokozott, célzott

odafigyeléssel „mellékleletként” nem kis számban változatos megbetegedéseket diagnosztizálhatunk. A jelen és a jövő orvostudományának irányvonalát is követve ezáltal úgy nyerünk egy új szűrővizsgálati lehetőséget, hogy a társadalomnak semmilyen külön költség-ráfordítást, a betegnek semmi lényeges kényelmetlenséget, megterhelő vizsgálatot, felesleges időtöltést nem okozunk.

Az intraductalis citológia és biopszia kombinációjának értéke malignus pancreatobiliaris megbetegedésekben

A pancreatobiliaris rákok diagnózisa legtöbbször elkésett. A hasnyálmirigyrák diagnózisának késése átlagosan 4 hónap (papillarák esetén ennél kevesebb), ebből a betegeknek tulajdonítható késés közel két hónap (8), a többiért az elégtelen diagnosztikus tevékenység a felelős.

A papilla malignus folyamatainak korai diagnózisa duodenoszkópia és biopszia segítségével megoldott hazánkban is, mert a betegek a sárgaság miatt viszonylag korán jelentkeznek vizsgálatra. Mivel a biopszia + endoszkópia diagnosztikus értéke a pathológus és az endoszkópos jó együttműködése esetén gyakorlatilag 100 %-os (166), így a papillarákok műtéti rezekábilitása a diagnózis időpontjában magas (>80 %).

Az egyes vizsgálómódszerek szenzitivitása a nem előrehaladott, sebészileg később rezekábilisnak bizonyult pancreasrák eseteiben az irodalom (6, 24, 35, 40) alapján a következő: percutan finomtű aspirációs citológia: 80 %, PTC: 73 %, ERCP citológiával: 67 %, CT: 58 %, ultrahang: 42 %, angiographia: 22 %. A percutan finomtű aspirációs technikát más szerzők nem találták jónak, mert rezekábilis, kis méretű esetekben gyakran álnegatív, késlelteti a diagnózist (29), ezért megfelelő gyanú (klinikum, UH, CT, ERCP) esetén mielőbb műtétet javasolnak. A pozitív prediktív érték a rezekálható pancreastumorosokban: hasi ultrahang 29 %, hasi CT 35 %, ERCP 43 %, angiográfia 44 %-nak bizonyult. Amennyiben az egyes vizsgálómódszereket kombináljuk, akkor természetesen jobb eredményeket kapunk.

Mi azonban a mai magyar valóság? A hasi ultrahang vizsgálat könnyen, az országban bárhol elvégezhető. A CT készülékek számottevő része azonban már elavultnak számít, és a korszerűbb spirál CT elérhetősége erősen függ a regionális lehetőségektől. Az endoszkópos ultrahang (EUH) vonatkozásában még rosszabb a helyzet. Jellemző, hogy

olyan korszerű EUH készülék, melytől joggal elvárható lenne, hogy felhasználásával az irodalomban közölt diagnosztikus eredmények elérhetők legyenek, talán ha kettő van az országban.

Az, hogy az alap képalkotó vizsgálatokkal a betegek 1/3-ában (20/60) negatív eredményt kapunk, egyéb diagnosztikus módszerek alkalmazásának szükségességére hívja fel a figyelmet. Mivel sem az EUH és sem az MRI sem érhető el könnyen, másrészt szövettani/citológiai megerősítést ezek sem adnak, ezért az ERCP és a kapcsolódó citológiai és biopsziás mintavételi lehetőség nem nélkülözhető a malignus pancreatobiliaris betegségek kivizsgálási stratégiájából.

A képalkotókkal elért szerény eredményekből egyes szerzők szerint az következik, hogy hacsak egyértelmű inoperabilitási jel nincs, akkor sebészi exploráció (manapság inkább laparoscopia) szükséges (1). Nem mindegy azonban, hogy a sebész tudja-e a műtét előtt, hogy biztosan malignus elváltozást operál. Pusztán a képalkotó eljárások adataira alapozva (figyelembe véve azok lehetséges álpozitivitását is) a műtét indikációjának felállítása nem kellően megalapozott lehet. A hasnyálmirigyműtétek pedig nem elhanyagolható mortalitással járnak, nem csekély morbiditásuk mellett. Ráadásul anyagunkban is szerepel két beteg, akikben a sebészi exploráció kapcsán történt mintavétel álnegatív eredménye (egyikükben P4-es intraductalis citológia ellenére!) a rezekciós műtét tíz hónapos késedelméhez vezetett egyikükben, illetve másikukban a későbbiekben már csak palliáció történhetett.

Az intraductalis citológia/biopszia segítségével preoperatívan igazolt malignitás a műtéti technikát is befolyásolja. Ilyen esetben diagnosztikus laparoscopiával indulhat a műtét. Ennek során inoperabilitás észlelése esetén a beteget megkímélhetjük a megterhelőbb feltárástól és az intraoperatív fagyasztásos szövettani vizsgálat elvégzésétől.

A rosszindulatú megbetegedések speciális csoportját képezik a parapapillaris tumorok. A szokványos képalkotó diagnosztikai módszerek érzékenysége ebben a régióban csekély, az ERCP elvégzése is nehezebb a szokásosnál (244). Sikeres ERCP esetén azonban 92 %-os szenzitivitás és 90 %-os specificitás érhető el (41).

A diagnosztikus tévedésekért a vezetékrendszeren kívüli rákok, illetve krónikus pancreatitisnek tartott elváltozások felelősek (92). Utóbbiaknak a ráktól való elkülönítése speciális, gyakran nehéz feladat (69). A hasnyálmirigynedv CEA szintje

egyes adatok szerint szignifikánsan magasabb volt a rákosokból vett mintában, mint krónikus pancreatitis esetén (152, 237, 238). A magunk kisebb anyagában a parapapillaris rákok esetén az endoszkópos biopszia 87,5 %-os, a kevésbé érzékeny intraductalis citológiával együtt 100 %-os biztonsággal igazolta az ERCP-vel felvetett malignitást (86), tehát a költséges kiegészítő vizsgálatokra nincs szükség (175).

Nehezebb probléma a nem parapapillaris, 2 cm-nél kisebb tumorok differenciáldiagnózisa a hasnyálmirigyben. A kérdés fontos, mert ezen méret felett a sebészi eltávolíthatóság esélye csökken. Egy tanulmányban (139) az ERCP során nyert pancreasnedv, valamint a szérum tumormarkerek vizsgálatát végezték el korai (2 cm-nél kisebb) pancreasrákban, valamint gyulladásos betegségben és kontrollokban. A szérum tumormarkerek nem nyújtottak releváns információt. A pancreasnedv CEA értékének érzékenysége 71,4 %, specificitása 93,3 %-nak bizonyult, szignifikánsan jobbnak, mint a CA 19-9, és a POA meghatározásoké.

A hasnyálmirigy-daganatok diagnózisában a citológiát már röviddel az ERCP bevezetését követően alkalmazták. A citológiai mintavételnek több formája van. Vizsgálati anyagot direkt szívással, sóval történő kimosással, szekretin stimuláció utáni aspirációval és kefecitológia módszerével nyerhetünk (150). Összehasonlító vizsgálatban a sóval történő kimosás 63,2 %, a szekretin utáni aspiráció 51,3 %-ban volt pozitív és ezek jobb eredményt adtak, mint a másik két módszer. A pozitív esetek aránya feji lokalizáció esetében 70,6 %, distalisabb esetben 37,5 % volt (113). Technikailag a pozitív eredmények arányát növeli: legalább 3 ml nedv aspirációja, a kanül mély bevezetése, nagy szívóerő, tiszta pancreasnedv nyerése, finom intraductalis kefe használata. A citológia, miképp az ERCP is, a hasnyálmirigy feji tumoraiban nagyobb arányban pozitív, mint a distalisabb tumorokban. A citológiával kiegészített ERCP a fejben 95 %-ban, distalisan 90 %-ban bizonyult diagnosztikusnak (94), de a pozitív eredményt csak 91 %-ban (fej), illetve 55 %-ban (test és farok) támasztotta alá diagnosztikus citológia.

Érdekes megfigyelésről számolt be egy japán munkacsoport 359 olyan hasnyálmirigy-betegség gyanúja miatt ERCP-n átesett beteg kapcsán, akikben nem találtak vezeték eltérést és az egyéb diagnosztikai módszerek sem mutattak körülírt elváltozást. A negatív ERP ellenére minden betegből aspirációs citológiai mintát nyertek. Meglepő módon az esetek 4 %-ában pozitív eredményt kaptak. Műtét során szelektív

ballonkatéteres intraoperatív citodiagnosztikát alkalmazva két, majd későbbi közleményükben három részre osztva a pancreast, mintát vettek (109, 110). Az okkult tumorok így megtervezett rezekció típusa minden esetben pontosnak bizonyult. Ez jó hatással volt a későbbi életminőségre és az endokrin funkció megőrzésére (111). A műtét során nyert szövettan vagy adenocarcinomát, vagy in situ rákot, vagy súlyos dysplasiát igazolt. Átlagosan 5,5 év elteltével egyik operált betegben sem volt recidíva, és a negatív citológiájú betegek egyikében sem fejlődött ki hasnyálmirigyrák a követés során (151).

Az álnegatív kefecitológiák utólagos analízisét végezték el más szerzők, hogy kiderítsék, mi az oka, hogy a szenzitivitás csak 50 % körüli. Az álnegativitás leggyakoribb oka (67 %) mintavételi hiba volt, míg 17 %-ban az értékelés volt téves, és ugyancsak 17 %-os volt a technikai hibák aránya (130). A szenzitivitás növelhető a kenet előkészítési technika optimalizálásával. A citológus gyakorlatának növekedésével a premalignus léziók felismerése is lehetővé válik. Gyanús vagy a klinikummal nem egybevágó lelet esetén ismételt kefecitológia szükséges.

Anyagunkban az egyértelműen pozitív leletek mellett (42,8 %) több, mint 40 %-ban P3 citológiai eredményt (9. ábra) kaptunk. Amennyiben ezeket is pozitívként értékeltük volna, akkor a szenzitivitás jelentősen magasabb lenne, de ennek ára a specificitás csökkenése, esetleg szükségtelen műtét elvégeztetése lehetett volna. Valamennyi betegünk ERCP vizsgálata pozitív lett, így az egyéb képalkotó eljárások eredményét is figyelembe véve mindannyiukat műtéti/onkológiai elbírálásra küldtük. Ez alól csak az osztályunkon röviddel az ERCP-t követően/közben elhunyt két beteg kivétel.

Az utóbbi években a citológiai módszerekből az általunk is végzett kefecitológia vált a legszélesebb körben alkalmazott módszerré viszonylagos egyszerűsége, időkímélő volta miatt (33., 34. ábra).

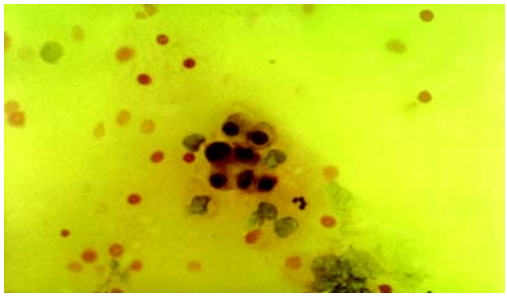

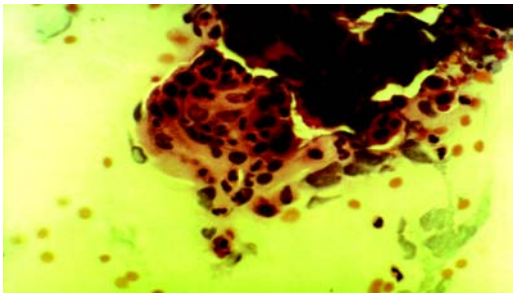

33. ábra Intraductalis citológia 34. ábra

P2 (HE, 20x) P5 (PAS, 20x)

A pancreasból kefecitológiai módszerrel vett anyagok jól értékelhetők, mert a citoplazma és a nuklearis kromatin megőrzött. Hátránya, hogy csak a fővezeték tumoraiban megbízható (206). A vezetődrótra húzható citológiai kefe kifejlesztése még könnyebb és jobb anyagnyerést tesz lehetővé.

A ritkábban végzett endoszkópos intraductalis biopszia 75 %-ban volt pozitív pancreatobiliaris megbetegedésekben (153). Anyagunkban a kefecitológiánál technikailag nehezebb, jelentősebb tágítást igénylő intraductalis biopszia (35., 36. ábra) önmagában 58,6 %-ban bizonyult pozitívnak, közel 15 %-ban dysplasiás szövettant kaptunk (20. ábra), a kefecitológiával kombináltan pedig 71,4 %-ban egyértelműen igazolódott a malignitás. Tehát a két módszer kombinálásával úgy növelhetjük a vizsgálat érzékenységét, hogy a specificitás nem romlik. Gyanús, P3 citológia és dysplasiás szövettan együttes előfordulása esetén a pozitív ERCP műtétet indikálhat, hiszen a ductalis hyperplasia praecancerosisnak tekinthető.

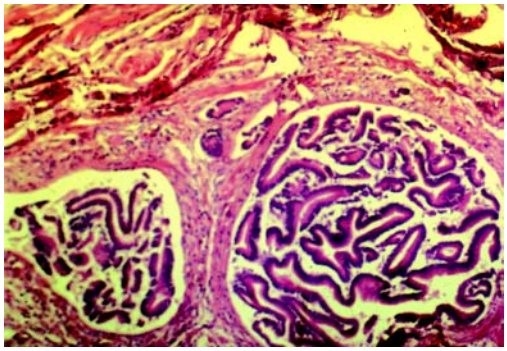

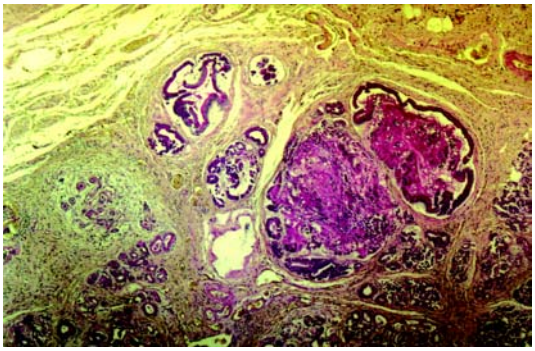

35. ábra Intraductalis biopszia 36. ábra

benignus hyperplasia (HE) pancreas carcinoma (HE)

Az ERCP az epeúti tumorok képalkotó diagnózisának és citológiai/szövettani megerősítésének is alapvető eszköze. A pozitív citológiai eredmény fontos a definitív diagnózishoz. Epeúti tumorokban ismert mintavételi technikák: biopszia (EST után vagy nélküle), kefecitológia és az epe citológia (nasobiliaris katéteren át nyerve) (232). Nagyobb beteganyagon értékelve a kefecitológia eredményeit 90 %-ban nyertek értékelhető anyagot. Epeúti tumorban a kefecitológia érzékenyebbnek bizonyult, mint pancreasrák esetén (232). Az álnegatív citológiai leletek 36 %-ában utólag jelentősen atípusos sejteket azonosítottak. Szövődményként cholangitis és pancreatitis léphet fel a beavatkozás után, de inkább magának az ERCP-nek, semmint a mintavételnek következtében (193). Az epeútból aspirációval nyert anyag érzékenységét növelte, ha a

szűkület 10 French-re történő tágítása után nyerték, 26.6 % vs. 63.3 % (146). Dysplasiásnak véleményezett kefecitológiai minták esetén a malignitás valószínűsége súlyos dysplasia esetén 3,4, enyhe dysplasia esetén 1,1, dysplasia hiányában 0,6 volt (127). Az ERCP során az epeútból vett biopszia (232) viszonylag ritkán pozitív, az epehólyagrákok külső ráterjedésekor a choledochusból vett minta érthetően álnegatív lehet. Anyagunk megerősítette ezt a tapasztalatot. Saját gyakorlatunkban a cholangitis fellépését úgy hárítjuk el, hogy a mintavétel után az epeúti szűkületet legalább nasobiliaris-, de lehetőség szerint belső drénnel is áthidaljuk, lehetővé tévő az akadályozott epepasszázs rendeződését lehetőség szerint a mielőbbi műtét időpontjáig.

A fentiek alapján látható, hogy a diagnózis igazolása még nem megoldott (188), ezért a molekulárgenetika módszereit is csatasorba próbálják állítani. Néhány éve leírták a Ki-ras onkogén aktivációját pancreasnedv aspirátumban (19, 159). Mivel a krónikus pancreatitis és a pancreasrák elkülönítése ERCP kapcsán nyert citológiai minta hagyományos értékelésével elégtelen lehet, ezért a differenciáldiagnosztikában ezen új molekulárgenetikai módszer bevezetése nagy ígéretet hordoz. A Ki-ras pontmutációját 83 %-ban mutatták ki adenocarcinomában, míg a hagyományos citológia csak 54 %-ban volt pozitív. A kimutatást a tumor kis mérete nem rontotta (242). Egy tanulmány azonban krónikus pancreatitisben is magas (25 %) Ki-ras mutáció előfordulást írt le anélkül, hogy a betegekben később tumor fejlődött volna ki (241). Vagyis a Ki-ras mutáció analízise önmagában nem elég a klinikai döntés meghozatalára (229, 241). Újabban a telomeráz RNS in situ hibridizáció vizsgálatát kezdték rutin kefecitológiában (149). A krónikus pancreatitis és a rák elkülönítését mesterséges intelligencia függő algoritmusokra, citometriai változókra alapozva is próbálták elérni, annak alapján, hogy a gyulladásos és a malignus pancreas epithelsejtek eltérő morfológiai sajátságokat mutatnak. A 40 változóból 5 jellemzőt kiválasztva a szenzitivitás 91 %, a specificitás 87 % lett (253). A kefecitológia p53 immunfestése is hasznos kiegészítő lehet (167), főleg az epeúti rákok diagnózisában (208, 236).

Beteganyagunk alapján az ERCP-t kiegészítő intraductalis citológia és biopszia egyaránt hasznos módszer a pancreatobiliaris malignus daganatok preoperatív diagnózisának felállításában. Míg az epeúti tumorok esetében a citológia érzékenyebb, addig hasnyálmirigy-daganatokban, főleg a papilla közeli esetekben az intraductalis biopszia a pontosabb. A két módszer kombinációja a hasnyálmirigy-vezeték

daganataiban anyagunkban növelte a szenzitivitást, epeúti daganat esetében a kis esetszám miatt ez nem volt megítélhető. A kettős mintavételi módszer alkalmazásával elért eredményeink a kis esetszámból következően csak előzetes adatok, azok valódi értékét prospektív, nagy betegszámú vizsgálat támaszthatja alá. Az endoszkópos feladata, hogy lehetőség szerint minden malignitásra gyanús betegben ERCP során mindkét módszert alkalmazza.

Endoszkópos palliáció malignus, nem hilusi epeúti szűkületben

Az inoperábilis, malignus pancreatobiliaris megbetegedések okozta elzáródásos sárgaság megoldásának sebészi és nem sebészi módjai ismertek. A palliatív sebészi műtétek közül a choledochoduodenostomia, a Roux-Y choledochojejunostomia, a hepaticojejunostomia és a Roux-Y hepaticojejunostomia, preventív GEA-val, vagy nélküle, a leggyakrabban végzettek. Az endoszkópos áthidalással összehasonlítva megállapítható, hogy azonos technikai sikerességi mellett sebészi bypass esetén a korai szövődményarány és a mortalitás szignifikánsan magasabb, azonban a kései komplikációk (visszatérő sárgaság, gyomorürülési zavar) száma kisebb. Sem a 30 napos, sem a teljes túlélést tekintve nem volt szignifikáns különbség a sebészi és az endoszkópos csoport eredményei között (219). Az átlagos túlélésen kívül az életminőséget sem befolyásolta, melyik megoldást választották (8). Természetesen ha fennálló, vagy fenyegető duodenumszűkület miatt amúgy is műtét szükséges, akkor a sebészi bypass választandó. Egy szerző tovafutó, felszívódó anastomosis varrattal meglepően alacsony korai szövődményarányt közölt (53). Újabb, ígéretes sebészeti palliatív módszer a laparoscopos cholecystojejunostomia (212). A máj bal lebenyével végzett hepaticogastrostomia is elvégezhető laparoscopos irányítás mellett (223), sőt GEA is végezhető laparoscoppal. A közelmúltban közölt sebészi palliációs eredmények jobbak a korábbiaknál, a szövődményarány 24,5 %, a mortalitás 3,7 % (228), így várhatóan kellően hosszú túlélés esetén a sebészi palliáció lehetőségét nyomatékosan figyelembe kell venni.

Az epeúti drének alkalmazása a közös epevezeték malignus elzáródása esetén több, mint húsz éve ismert, széles körben elfogadott (221) módszer. Azt is igazolták, hogy az epeúti drenálás a sárgaság és a viszketés megszűntetésén túl az étvágyat és a fennálló

emésztési zavart is javítja (9). Más szerzők bizonyították, hogy a beavatkozás után mind a fizikai, mind az emócionális, mind a funkcionális jólét mérhetően javul (135, 182).

Világossá vált azonban az is, hogy a műtétre kerülő, operábilis malignus esetekben a preoperatív dezicterizálás nem javítja szignifikánsan sem a későbbi műtét morbiditását, sem mortalitását (121). A preoperatívan drenált csoportban a májfunkciók javultak, de a posztoperatív szövődményráta és a mortalitás nem különbözött. Az elzáródás magassága, hilusi vagy distalis volta sem volt hatással a fentiekre. Ráadásul az endoszkópos beavatkozás szövődmények, főleg cholangitis kialakulásának veszélyét hordozza. A drén behelyezés nem befolyásolta a TNF/szolubilis TNFreceptor (sTNFr) kaszkád aktivációját, ez lehet a magyarázata, hogy a preoperatív drenálás nem csökkenti a műtéti morbiditást és mortalitást (10). A drénen át történő epeelfolyás biztosítása így csak palliatív beavatkozásként alkalmazandó.

A nem sebészeti megoldások közül perkután és endoszkópos módszerek választhatók. Randomizált összehasonlítás szignifikánsan nagyobb sikerességi arányt, kisebb morbiditást és mortalitást igazolt distalis epeúti szűkületek esetén az endoszkópos módszer javára (35, 225). Az endoszkóposan nem megoldható esetekben a perkután módszerrel kombinált ún. „randevútechnika" eredményes lehet, bár a szövődmény veszélye nagyobb (56).

Endoszkóposan korábban különböző műanyagdréneket alkalmaztak. A sikerességi arány igen magas, a korai szövődményarány (drén kimozdulás, hasnyálmirigy-gyulladás, vérzés) alacsony volt. Csekély volt a beavatkozással kapcsolatos mortalitás is (35.). Mindezekről hazai szerzők is beszámoltak (162). Hamar nyilvánvalóvá vált azonban, hogy a behelyezett műanyagdrén átlagosan csak két-három hónapig átjárható, utána eltömeszelődik. Az eldugult drén újra fellépő sárgaságot, majd cholangitist okoz, egyéb kései szövődmény (pl. colonperforáció drén elvándorlás miatt) ritka (49). A drént viselő betegek nyomon követésére a kolesztatikus enzimek meghatározása mellett a hasi ultrahang vizsgálat használható, mellyel a drén diszfunkció jól ábrázolható (145). Eltömeszelődés esetén a drén kicserélhető, speciális endoszkópos tartozékok birtokában a régi drén a duodenoszkóp munkacsatornáján keresztül az eszköz kihúzása nélkül is eltávolítható. A dréncsere során behelyezett második drén általában a megelőzőnél is rövidebb ideig marad átjárható. Az elzáródás miatt későbbiekben eltávolításra kerülő

drén szövettani feldolgozása a korábban szövettanilag esetleg nem bizonyított malignitást utólag igazolhatja (181).

Számos módosítási kísérlet történt a műanyagdrének átjárhatósági idejének megnövelése céljából. Néhány adat azt mutatta, hogy az oldallyukkal bíró stentek hamarabb tömeszelődnek el, ezért oldallyuk nélküli ún. „karácsonyfa" drént fejlesztettek ki (22, 215). Hong Kong-i szerzők nem találták előnyösnek az oldallyukak elhagyását (233). A hőskor „pigtail" típusú drénjeit ma egyenes drének helyettesítik. Az amszterdami munkacsoport azt találta, hogy a teflon és polyetilén alapanyagú drének átjárhatósági ideje nem különbözik egymástól (18), az 83 vs. 80 nap volt.

Próbálták antibiotikumokkal, ursodeoxykolsavval is az átjárhatóság idejét megnyújtani, sikertelenül (67). A drén átmérőjének növelése azonban csökkentette a szövődmények arányát, növelte az átjárhatóság idejét: 7 F vs. 10 F (178), 8 F vs. 10 F (224). A 10 F-es drén átmérőnél azonban annak további növelése (11,5 F) nem bizonyult előnyösebbnek (180). Haringsma leírt egy ballonnal tágítható, 18 F átmérőjű teflondrén prototípust, melyet három betegben alkalmazott. A polimerizációhoz UV fényt használt. Nagyon előnyös lenne a nagy átmérő, az eltávolíthatóság és a relatíve olcsó anyag (95), de a drén kereskedelmi forgalomban egyelőre nem elérhető.

Liu és munkatársai állatkísérletekből kiindulva, melyek során a „belső-drének" (papilla fölötti, duodenumba nem kilógó, EST nélkül behelyezett stentek) hosszabb átjárhatóságát mutatták ki, felmérte, hogy emberben, kikben lenne elvégezhető a fenti módon a beavatkozás (129). Kiderült, hogy csak a betegek egyharmadában lehetne alkalmazni a módszert, mert csak bennük több a papilla belső felszíne és a szűkület alja közötti távolság, mint 2 cm. A papilla sphincterfunkciójának megőrzése elméletileg az ascendáló fertőzést előzné meg. A legtöbb betegben azonban már az endoszkópos beavatkozás előtt fennáll a cholangitis. A fertőzés nemcsak a papillán át, hanem a nyirokerek útján, vagy portalis vénás illetve hepaticus artériás úton is felterjedhet, vagyis a baktériumok intakt Vater papilla esetén is elérhetik az epeutakat. A módszer további hátránya, hogy a „belső-drén" eltávolítása elzáródás esetén nehézkes lehet. Legfőképpen, emberben alkalmazva is bizonyítani kellene, valóban megnöveli-e ez a módszer a drén átjárhatóság idejét (196).

A drén eltömeszelődésének mechanizmusa egyre jobban tisztázott. A plasztikdrének felszíne egyenetlen, összegyűjti az elektromos töltést, baktériumokat, gombákat vonz,

így segíti elő bizonyos anyagok kicsapódását. Ez szükségszerűen előbb-utóbb elzáródáshoz vezet (34). Kezdeti lépésként bakteriális biofilm képződik, főleg az oldallyukak körül, majd ez kiterjed a belső felszín mentén. Ezt a bakteriális felszínt használva adhéziós receptorként az epéből fehérjék tapadnak ki a drén falához. A bakteriális glikokalix gélszerű glikoprotein biofilmet képez, ami megvédi a baktériumokat az antibiotikumoktól, a szervezet immunválaszától és az epeszekréció hatásától. A bakteriális enzimek aktivitása fokozza a dekonjugált bilirubin, a kalciumsók kicsapódását és az epedugasz képződést.

Az epeáramlás a Hagen-Poiseuille törvény szerint történik, így nem meglepő, hogy a megnövelt drénátmérő megnyújtja a drén átjárhatósági időt (178, 224). Könnyen belátható az is, hogy két egymás mellé helyezett drénnel a két cső által biztosított átfolyási keresztmetszet nem egyszerűen az egy drén kétszerese lesz, hiszen a két drén által kifeszített choledochusban a drének között is lehetőség nyílik az epe elfolyására. A kettős drén átjárhatósági idejének növekedése ebből következik.

Az irodalomban többszörös drén behelyezéssel a jól ismert Klatskin tumoros lokalizáción kívül elvétve, és csak az utóbbi időben találkozhatunk. Francia szerzők korlátozott beteganyagon (124) krónikus hasnyálmirigy-gyulladásban, mások (33) májtranszplantáció utáni epeúti szűkületben közöltek néhány esetet. Magunk krónikus pancreatitisben 1997-ben (172), míg distalis epeúti tumorban 1998-ban (91) és 2000-ben (85) számoltunk be eredményeinkről. A benignus, posztoperatív epeúti szűkületek több egymás mellé helyezett stenttel való tartós drenálása az elmúlt években széles körben elterjedt (17, 40, 47), munkacsoportunk is közölte eredményeit (82). Malignus epeúti szűkületben szenvedő 23 beteg, részben többszörös drénnel való kezeléséről rajtunk kívül egy koreai munkacsoport számolt be.

A drének átjárhatósági idejét a fémből készült öntáguló stentek alkalmazásának bevezetése jelentősen megnyújtotta (199). A csak perkután behelyezhető fémdrének után hamarosan elérhetővé vált a duodenoszkóp munkacsatorna méretkorlátait legyőző, öntáguló, endoszkóposan alkalmazható fémstent, mely 20-30 F átmérőre is kitágulhat. Behelyezése technikailag alig nehezebb, mint a műanyagdréné (104), de a későbbiekben általában nem távolítható el, ezért benignus betegségekben nem javasolt az alkalmazása.

A fémstentek eltömeszelődése (157) ritkább és később következik be, de előbb-utóbb ezek is eldugulnak. A fémdrének behelyezése több-kevesebb submucosalis gyulladást

okoz oedémával, a stent később beépül az epeút falába és két hónapon belül fibrogranulomás szövetfilm fedi. A fémdrén behelyezésnél akut elzáródás előfordulhat, a magunk anyagában korai elzáródás nem volt. A korai szövődmények közül a mortalitásért felelős kimozduláson kívül a cholangitis, a hasnyálmirigy-gyulladás és a heveny epehólyaggyulladás említendő (213). Duodenalis erosióból származó vérzés korai és kései komplikáció is lehet. A fémdrén eldugulását nemcsak epedugasz képződés, hanem szövet be-, vagy túlnövés is okozhatja. A részlegesen plasztik bevonatú fémstenteket a tumor benövés lehetőségének csökkentése céljával dolgozták ki (217). Ezek a stentek könnyebben vándorolnak el, és adatok szólnak amellett is, hogy a tumor benövést sem tudják megelőzni (190). Ezenfelül a ductus cysticus elzárásával heveny epehólyaggyulladást válthatnak ki, kétségtelen előnyük azonban, hogy endoszkóposan többé-kevésbé eltávolíthatók (217).

Az eltömeszelődött fémstentet törmelék esetén Dormia kosárral, szövet benövés esetén lézeres vagy diatermiás koagulációval lehet újra átjárhatóvá tenni (45), de ilyen esetben nagy a vérzés, a perforáció és a dréntörés veszélye. Fémdrén elzáródása után rendszerint szükség van egy második fémstent, vagy gyakrabban műanyagdrén(ek) behelyezésére is.

A műanyag- és a fémdréneket összehasonlító vizsgálatok döntő többsége a fémdrén javára igazolta a hosszabb drén átjárhatóságot (273 vs. 126 nap), de a túlélést ez nem befolyásolta (48). Más vizsgálók a túlélés javulását is találták (209). A későbbi kevesebb endoszkópos reintervenció igénye miatt egyes szerzők a fémből készült stentek költséghatékony voltát igazolták (48, 117). Csak az operatív endoszkópia felértékelése miatt érthető ez, mert a fémstentet kapó betegek ugyanannyi ideig voltak kórházban, mint a teflondrénesek. A műanyagdrének körülbelül 40-50 %-át kell eldugulás miatt kicserélni, de a csere ambulánsan is megoldható, tehát a kórházi ágy költsége megtakarítható. A dréncsere költsége átlagos, de főleg hazai finanszírozás mellett nem ellensúlyozhatja, hogy a fémstentek ára 15-40-szerese a műanyag-drénekének. Van olyan közlemény is, amely nem talált klinikai előnyt a fémstentek javára a megnőtt drén átjárhatóság ellenére sem (71) az egy teflondrénnel szemben.

Vannak adatok a műanyagdrénes betegekben való három havonkénti programozott dréncsere költséghatékony voltára is (182). Más szerzők elegendőnek tartják a hat havonkénti programozott dréncserét (63). Nem vethető el azonban a jól gondozott és

követett betegekben a csak drén diszfunkció esetén történő csere sem. Munkacsoportunk ez utóbbi gyakorlatot követi rendszeres laboratóriumi és ultrahang ellenőrzéssel, de kettős teflonstent alkalmazásával. A kettős teflonstentek és öntáguló fémstentek átjárhatóságát korábban az irodalomban nem vetették össze. Anyagunkban a hosszan (>100 nap) túlélőkben elért 153,5 napos median átjárhatóság arra mutat, hogy a két módszer eredményessége egymással összemérhető. A drén elzáródás gyakorisága is hasonló (34,6 % vs. 37,5 %) volt.

Továbbra sem teljesen egyértelmű, melyik betegben milyen dréntípus használandó. A legfontosabb döntési faktor a várható prognózis. Malignus, distalis biliaris szűkület esetén a 3 cm-nél nagyobb tumorméret rossz prognózist jelent, átlagosan 3,2 hónap, az ennél kisebb tumorméret esetén 6,6 hónap a várható túlélés (183). A hasnyálmirigy-, epehólyag- és Vater papilla rákok különböző biológiai viselkedését is figyelembe kell venni.

A két időszak összevetése alapján nem meglepő módon a fémstentes betegcsoport túlélése hosszabbnak (median 298 nap vs. 130 nap) bizonyult, de ez nem érte el a szignifikáns mértéket (p=0,12). Ennek érdemi értékelését az eltérő betegszelekció, valamint a fémstentes csoportból még életben lévők nagy aránya nem teszi lehetővé. Míg a kettős műanyag-drénes csoportba válogatás nélkül kerültek a betegek, addig fémstentet csak jó életkilátású esetekben helyeztünk be. A drén átjárhatóság tekintetében a fémstent szignifikánsan jobbnak bizonyult (median 213 nap vs. 99 nap, p=0,0324), de ha az összehasonlítást a hosszan (legalább 100 napig) túlélő két teflondrénes betegekkel végeztük, akkor a fémstent nem bizonyult szignifikánsan előnyösebbnek (213 nap vs. 153,5 nap, p=0,68). Utóbbi adat interpretációját megnehezíti a nem homogén betegcsoport és a viszonylag kis esetszám is.

A fémdrének median átjárhatósági idejét jelentő hét hónapot a két tefloncsöves csoportból hét betegünk érte meg, négyen ismételt endoszkópos beavatkozás, dréncsere szükségessége nélkül. A két teflondrénnel kezelt hasnyálmirigyrákos betegeinkben egyáltalán nem történt ismételt intervenció.

A műanyag kettős stentes betegek közt a halálozásért anyagunkban négy esetben (17,4 %) tehető felelőssé cholangitis. Az egyik korai halálozás már nem megoldható epeúti elzáródás következménye volt, másik két betegnél ismételt endoszkópos kezelésre nem történt kísérlet, és csak egy halálesetért felelős kései, endoszkóposan nem uralható

cholangitis (23. ábra). A fémstentes csoportban vélhetően két (12,5 %) fatális epeútgyulladás (26. ábra) volt. Fenti adatok a két teflondrénes áthidalás fémstenttel való összemérhetőségét jelzik.

A fémdrének költségessége miatt jelenleg csak a várhatóan hat-nyolc hónapnál hosszabb életkilátású betegekben ajánlható egyértelműen endoszkópos fémstent behelyezés (103). Az ennél várhatóan kevesebb ideig élő betegekben két teflondrén egymás mellé helyezése a választandó eljárás.

Beteganyagunk és az irodalmi adatok alapján a továbbiakban az alábbi stratégiát követjük:

- A nagy tumor méretű, rossz általános állapotú, endoszkópos palliatív epeúti áthidalásra kerülő, inoperábilis hasnyálmirigyrákos betegek várható túlélése olyan rövid, hogy esetükben a műanyagdrének alkalmazása elégségesnek látszik. Két drén behelyezése az egy stenttel elérhetőnél hosszabb drén átjárhatóság miatt biztosabban kitart újabb endoszkópia szükségessége nélkül a beteg várhatóan rövid időn belül bekövetkező haláláig. A két drénes módszer mellett a későbbiekben esetleg mégis fellépő eldugulás a drének cseréjével jelentős többletköltség nélkül megoldható. A két olcsó teflondrén primer választása megfelelő alternatívát jelent ezen betegcsoportban a költséges fémstenttel szemben.
- A viszonylag jó általános állapotú, kis tumor méretű és/vagy kemoterápiára alkalmas hasnyálmirigyrákos betegekben a túlélés hosszabb lehet (156), így itt a fémstent primer létjogosultsága elfogadható. A későbbi eldugulás, tumor be-, vagy túlnövés miatt, itt is problémát jelenthet, de ez endoszkóposan általában uralható (két teflondrénnel vagy bevont fémstenttel).
- a metasztatikus betegségben szenvedők túlélése a folyamat eredetétől és kiterjedtségétől függ, de rendszerint előre jósolhatóan nem hosszú, ezért a drága fémdrének alkalmazása itt sem tűnik ésszerűnek.
- az inoperábilis papillatumoros és epehólyag/középső harmadi epeúti tumoros betegek életkilátásai általában jobbak. Nagyon előrehaladt állapot (pl. sokszoros metastasisok, vagy más előrement kísérőbetegség) fennállásának hiányában ezekben a betegcsoportokban is a fémstent választható elsőként. Az akár évekig is lehetséges túlélés miatt a fémstent eldugulás veszélye magas. Ennek bekövetkezése esetén

megfontolandó és jó általános állapot mellett költséghatékony lehet az eldugult „fémstentbe vezetett bevont fémstent” alkalmazása.

Malignus epeúti elzáródás esetén a várható életkilátás, a hátralévő élettartam megbecsülése valódi kihívást jelent. A természetes lefolyás és a terápiás siker felmérése könnyebb lehet két teflondrén kezdeti alkalmazásával, melyet reménytkeltő esetekben, 5-6 hónap múlva fémstentre cserélhetünk. Az újabb fél év múlva várható tumor be-, vagy túlnövés bekövetkezte esetén ismét a hátralévő élettartam becslése alapján dönthetünk kettős teflonstent vagy esetleg bevont fémstent alkalmazásáról.

Hasnyálmirigy-vezetékkövek lökéshullám kezelése, mint a komplex endoszkópos terápia része

A hasnyálmirigy-vezetékkövesség „klasszikus” kezelési módja sebészi. A krónikus pancreatitis ilyen típusú megjelenési formája a pancreassebészet egyik hálás, jó effektussal és hosszú távú eredményekkel kecsegtető területe (3, 136). A leggyakoribb műtét a hosszanti Wirsungo-jejunostomia. A műtét azonban tág pancreas-vezeték esetén vezet csak tartós jó eredményre. A normál tágasságú vezeték drenázsműtétei a kőeltávolítás ellenére nem mutatnak ilyen sikerességet. Az endoszkópia, mint alternatív terápiás módszer a hasi műtét, ezáltal a későbbi nehezen befolyásolható, a beteg életét megkeseríteni képes motilitászavar elkerülésének esélyét adja. Ráadásul, mint kevésbé invazív módszer korábban, jobb funkcionális eredménnyel végezhető. A sebészi és az endoszkópos módszerek hosszútávú eredményességének, morbiditásának, mortalitásának, életminőségre gyakorolt hatásának prospektív, randomizált összehasonlító vizsgálata még várat magára, így jelenleg nem dönthető el egyértelműen, melyik az elsőként választandó módszer. Az összehasonlítást tovább nehezíti, hogy az endoszkópos módszert az endoszkópia iránt elkötelezett, a műtétet pedig arra specializált sebészi centrumokban végzik. Jelenleg ha a beteg a hasi műtétet nem vállalja, vagy kísérőbetegségei miatt az nem végezhető el, akkor a kisebb megterhelést jelentő endoszkópos módszerek kerülnek előtérbe. Ezek sikertelensége esetén a sebészi beavatkozás ritkán kerülhető el.

A hasnyálmirigy-vezetékkövek extracorporalis lökéshullám kezelése 15 éve ismert módszer (202). Már a kezdetektől egyéb endoszkópos beavatkozásokkal együtt

alkalmazták (201, 204). Magyar szerzők négy beteg kapcsán szerzett tapasztalataikról számoltak be 1992-ben (60). A lökéshullámok fókuszálására eleinte ultrahangot használtak (112, 115), majd a képerősítővel kombinált gépek korszaka (210, 211) következett. Manapság általánosan elfogadott, hogy pontos célzás csak fluoroszkópia segítségével lehetséges. A lökéshullám kezelés ismételhető, nagyobb anyagban 3-4 átlagos ülésszámról számolnak be (210, 211). A közelmúltban közölték vezetékrendszeren kívüli szoliter kő sikeres ESWL kezelését (245).

A lökéshullám kezelés nem veszélytelen volta már a vesekövek zúzásakor kiderült, szubkapszuláris vese- és májhaematomát (99), choledochus- és pancreas-sérülést (108), sőt necrotizáló hasnyálmirigy-gyulladást (1) is leírtak jobb oldali vesekövesség ESWL kezelésekor. Pancreaskő zúzásakor májtok alatti vérömleny képződést (99), valamint pancreatitis fellángolását írták le (107). Az anyagunkban három esetben észlelt rövid ideig tartó láz inkább az ERCP és a lavázs rovására írható, csak a pancreatitis és a hematuria hozható kapcsolatba az ESWL kezeléssel.

ESWL-lel a kövek fragmentációja igen nagy (80-100 %) gyakorisággal érhető el (38, 52, 210, 211). A vezeték teljes kőmentessé tétele kisebb (44-74,3 %) arányban volt sikeres (38, 112, 230), és hosszabb követéssel 15-25 % körüli recidiváló vezetékkövességet is tapasztaltak (210, 220). Az eredményesség érthetően jobb szoliter, mint többszörös kövek esetén (2). A kezeléssel a morfológiai javuláson kívül rendkívül jó (79-93 %) fájdalomcsökkentő hatás érhető el (230, 235), mely hosszú, akár négy éves követés után is fennmaradt (20, 106, 160, 203). A fájdalomcsökkentő hatás az obstrukció, vagyis a megnövekedett intraductalis nyomás csökkentése útján érvényesül, és a vezeték átmérő csökkenésével korrelál (52). A fájdalomcsökkentő hatás annál kifejezettebb, minél koraibb stádiumban történik a beavatkozás (58). Nem elhanyagolható szempont az elkerülhető pancreasműtétek aránya sem (140). A beavatkozás után elméletileg az exokrin funkció javulását (160, 230, 235) is várhatjuk. Más szerzőkhöz hasonlóan (2) azonban mi nem tapasztaltuk az exokrin funkció javulását. A testsúly gyarapodás ebben a rendszerint testileg erősen leromlott betegcsoportban igen jelentős morbiditást csökkentő tényező. A beavatkozás életminőségre kifejtett hatásáról közlemény még nem született, a fájdalomcsillapító hatás alapján azonban pozitív eredmények várhatók.

A pancreas-vezetékkövek ESWL kezelését japán szerzők önmagában, első kezelésként alkalmazták Wirsung-kövességben szenvedő 32 betegben. Hetente egyszer vagy kétszer végeztek lökéshullám kezelést és semmilyen egyéb módszert nem alkalmaztak. Minden kő 3 mm-esnél kisebbre összetört, teljes kőmentességet 24 betegben (75%) értek el kiegészítő endoszkópos terápia nélkül. A Wirsung-vezeték tágassága szignifikánsan csökkent. Átlagosan 44 hónapos követés alatt a betegek 79 %-ának szűnt meg a fájdalma. Az exokrin funkció 61 %-ban javult. A szerzők eredményeik alapján iniciális ESWL-t ajánlanak hasnyálmirigy-vezetékkövesség esetén (160).

Mások első lépésként ERCP-t és endopancreaticus sphincterotomiát végeznek. A korábbi hiedelmekkel szemben ennek veszélye nem nagyobb, mint a biliaris papillotomiának, a krónikus pancreatitisre gyakran jellemző „kiégett" szöveteknek köszönhetően. Az epeúthoz hasonlóan itt is alkalmazták a sphincter ballonos tágítását és annak átvágása nélkül is sikeres kőeltávolítást írtak le (231). A gyakran szintén érintett epeút miatt a kettős endoszkópos papillotomia kiterjedten alkalmazott módszer. A kövek eltávolítása a pancreas-vezetékből rendszerint mechanikus úton, Dormia kosárral történik.

A pancreas-vezetékbe helyezett szondán át történő fiziológiás sós öblítésről holland szerzők számoltak be (220). A perfúzió pusztán mechanikus hatása is jótékony lehet, míg a nasopancreaticus szonda behelyezése és a vezeték dekompressziója az endoszkópos beavatkozást esetleg követő pancreatitist is kivédheti. Ha a kő nem ad egyértelmű rtg. árnyékot, akkor a behelyezett szondán át kontrasztanyagot adhatunk be, mely körbefolyva a követ lehetővé teszi a célzást. A perfúzió egyúttal biztosítja a kő körüli vizes közeget, mely a fragmentáció előfeltétele.

Francia szerzők írták le először a pancreaskövek in vitro (133), majd állatkísérletekben (132) történő feloldását hígított citrát oldatban. Az is igazolt, hogy az intraduodenális citrát infúzió is jelentősen növeli a pancreas citrát termelését, még a duodenumba kifolyó citrát is felszívódhat és kiválasztódhat újra, feloldva a fehérjedugókat és kisebb köveket a vezetékrendszerben (132). Másrészt a duodenumba jutó citrát szekretin felszabadulást okoz, aminek a pancreasnedv hígításában szerepe lehet (192). Pancreas-vezetékbe adott citrátos kőoldó kezelésről korlátozott betegszámban van irodalmi adat (51, 80). Munkacsoportunk korábban több helyütt (16, 164, 168, 173) beszámolt nasopancreaticus szondán át perfundált citrátoldat alkalmazásáról krónikus

pancreatitises betegekben. Nemcsak fájdalomcsökkenést, hanem az exokrin funkció javulását is kimutattuk néhány esetben (16, 171). Jelen anyagunkban súlyosabb pancreas elégtelenség mellett a Lundh teszttel felmért exokrin funkció átlaga nem javult, jelezve az alapbetegség progresszív jellegét.

A kőzúzás mellett főleg szűkület, vagy többszörös kövesség, esetleg Santorini-lithiasis esetén tágítás után rövid pancreas drén behelyezése (220) a fragmentumok ürülését és a szűkület tartós feltágítását hivatott szolgálni. Újabb módszer egy 10 French átmérőjű pancreatoszkóp hasnyálmirigy-vezetékbe való bevezetése után tesz lehetővé elektrohidraulikus kőtörést (100) szem ellenőrzés mellett, de a szövet felismerő lézerek intraductalis alkalmazása sem elérhetetlen ma már a legfejlettebb technikai feltételekkel dolgozó országokban.

Saját anyagunkban elsőként általában ERCP-t végeztünk nasopancreaticus citrátos lavázzsal folytatva, de amennyiben a pancreas vezetékrendszerébe elsőre nem sikerült bejutni, úgy ESWL-t végeztünk és a későbbiekben ismét megkíséreltük a szükséges további endoterápiás beavatkozásokat (87, 88).

Összegezve: az ESWL nem helyettesíti, hanem kiegészíti a krónikus pancreatitises betegek kezelését vezetékkövességben (38), különösen többszörös kövek, szignifikáns vezetékszűkület esetén (211). A módszer biztonságossága mellett a fentiekben részletezett jó eredmények miatt szélesebb körű alkalmazása hazánkban is kívánatos.

Külső hasnyálmirigy-fistulák „lépcsőzetes” kezelési stratégiája

A külső pancreas-fistulák megléte a lehetséges nagy fehérjeveszteség és a nedv erozív volta miatt kellemetlen és veszélyes. Kezelésük hagyományosan konzervatív módszerekkel vagy sebészi úton történt. Az orális táplálkozás megvonása a nagy fokú, postprandialis hasnyálmirigy szekréciót akadályozza meg. A teljes parenteralis táplálás a betegek további leromlását előzi meg tápláltsági állapotuk fenntartásával. A jejunális táplálás a proximalis serkentő hormonok (CCK, secretin, bombezin) kiiktatásával és a distalis, döntően gátló hormonok serkentésével (pancreas-polypeptid, peptid YY, enteroglukagon, szomatosztatin) a hasnyálmirigy szekrécióját az interdigesztív fázisban is gátolja (23). A néhány napos-hetes jejunális táplálás megteremti a lehetőségét, hogy a kis pancreas-vezeték sérülésből eredő fistulák meggyógyuljanak.

A szekréció gátlásának másik módja antiszekretoros készítmények adása. Alkalmaztak e célból calcitonint, glucagont (179), szomatosztatint (179, 194) és annak hosszú hatású analógját, az octreotidot (184, 240) is. A pancreasműtétek előtt adott octreotid a fistula kialakulásának esélyét bizonyítottan csökkenti (187). Másokkal egyezően a szekréciógátlók közül magunk is az octreotid (Sandostatin) adását (2x0,1 ug/nap) részesítjük előnyben. Financiális okok miatt a gyógyszert kis hozamú fistulák esetén csak a tápszondás kezelés eredménytelensége esetén, második lépcsőben alkalmazzuk. Nagy hozamú hasnyálmirigy-fistula esetén eleve a tápszonda és az octreotid együttes alkalmazásával teszünk kísérletet.

Vannak olyan paraméterek, melyek előre jelzik a konzervatív kezelés várható eredménytelenségét: alacsony szérum nátrium és fehérje, magas fistulanedv/szérum protein arány és súlyos krónikus pancreatitis egyidejű fennállása (176). A gyógyulási esély a pancreas-vezeték sérülésének mértékétől, súlyosságától is függ. A vezeték szűkületek, az elzáró kövek jelenléte a fistula záródását megakadályozhatja vagy korai visszatértét segítheti elő.

Amennyiben a fenti módszerekkel nem érhető el a fistula záródása, akkor a következő „lépcsőfok" a pancreas endoterápia különböző módszereinek alkalmazása. Az endoszkópos papillotomia, és főleg az endoszkópos pancreas sphincterotomia a pancreasnedv elfolyási akadályozottságát önmagában is megszűntetheti. A nasopancreaticus szonda behelyezése és a nedv kifolyatása ilyenkor is előnyös, ráadásul a fistula záródás folyamata bármikor nyomon követhető, ellenőrizhető (37. ábra).

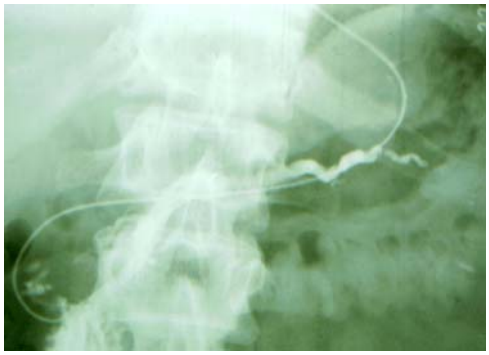

37. ábra

Fistula záródás ellenőrzése nasopancreaticus szondával

Ha a hasnyálmirigy-vezetéken szűkület, elfolyási akadály van, akkor tágítás után a visszaszűkülést elkerülendő pancreas drén (8-12 F) felhelyezése szükséges (141, 197), melynek átmérőjét a vezeték eredeti tágasságához célszerű választani. Egy közlemény (119) korai pancreas drén elzáródást és fertőzést írt le, ezért Costamagna és mtsai (39) első lépésként csak nasopancreaticus drén behelyezésére törekednek. A korai drén elzáródás veszélye főképp heveny necrotizáló pancreatitis (fibrin, necrotikus szövet) esetén áll fenn. A lassú, steril fiziologiás sós öblítés a nasopancreaticus szondán át ezt is megelőzheti.

Ha a vezetéken szakadás látható, de az attól distalis szakasz is feltelődik, akkor a drén végét a szakadás helyétől distalisabb pozícióba kell tenni, mintegy áthidalva a fistula kiindulási helyét. A pancreas drének eldugulhatnak, befertőződhetnek, másodlagos vezeték eltérések, szűkületek alakulhatnak ki környezetükben. Ezt elkerülendő magunk 2-3 hónap után eltávolítjuk őket, mások 3-6 hónapos benntartás mellett foglalnak állást (39). Ha a fistula mellett a retroperitoneumban jelentős méretű folyadékgyülem is kialakult, akkor lehetőség szerint endoszkópos cystoenterostomiával az is megoldható.

A legutolsó lépcsőfok a pancreas-fistulák kezelésében megmaradt a sebész kezében. Fenti módszerek sikertelensége esetén a pancreasműtétben jártas sebész többféle műtéttípus közül választhat. A hasnyálmirigyfarokból származó kezelésre refrakter fistula esetén a distalis pancreas rezekció, miképp a magunk két esetében is, megoldhatja a problémát. Ilyenkor sem haszon nélküli azonban a proximális irányú nedv elvezetés érdekében tett korábbi endoterápiás erőfeszítés, mert posztoperatív fistula kiújulását akadályozhatja meg. Ha a fistula a test, vagy a fej területén van, akkor különböző ún. bypass műtétektől várható siker. Akár a pancreas-vezetékkel, akár magával a fistulával anastomosis képezhető a jejunum felhasználásával. Német szerzők endoszkóposan beadott fibrinragasztó kezeléssel érték el egy farki fistula záródását (59).

Összefoglalva, a külső, posztoperatív pancreas-fistulák megoldása lépcsőzetes kezelési stratégia szerint történhet. A koplalás felváltása a jejunális táplálással, majd szükség esetén az antiszekretoros octreotid adása jelentik az első két lépcsőfokot. A pancreas operatív endoszkópiájának változatos módszerei kerülhetnek alkalmazásra, ha az addigi erőfeszítések eredménytelenek maradtak. A kombinált és lépcsőzetes kezelésnek köszönhetően a betegek kisebb hányada kell műtétre kerüljön.

Hasnyálmirigy-pseudocysták endoszkópos kezelése

A hasnyálmirigy-pseudocysták drenázsa alapvetően három különböző módon történhet.

A perkután módszer morbiditása 0-30 %, mortalitása 0-10 %, a relapszus 0-30 % (46, 64, 66), döntően attól függően, hogy van-e összeköttetés a pseudocysta és a vezetékrendszer között. A perkután módszer korai sikeressége magas, de mind morbiditása, mind magas recidíva- és szövődmény (pancreas-fistula) aránya miatt rendszerint csak válogatott esetekben alkalmazható. A perkután (98) módszer helyett választhatjuk az endoszkóposat (125) vagy a gasztroszkópiával kombináltan végzett perkután manipulációt (5) is.

A sebészi cystaszájaztatás morbiditása 30-40 %, mortalitása 2-10 %, a relapszusarány 0-15 % (200, 246, 252). Mások szerint a sebészi eredmények jobbak, a morbiditás 15 %, a mortalitás 5 % alatti (0-7 %), a relapszus kb. 10 % (50, 65, 72, 81, 118, 131, 161, 234). Azokat a krónikus pancreatitises betegeket kell gyakran újra operálni, akiket krónikus pseudocysta miatt műtöttek (131). A sebészi és az endoszkópos cystoenterostomia kontrollált, randomizált, prospektív összehasonlító vizsgálata még várat magára, de napjainkban elfogadott, hogy első beavatkozásnak az endoszkópos módszer választható és sebészi cystaszájaztatást túlnyomó részt csak ennek sikertelensége esetén végzünk.

Irodalmi adatok alapján az endoszkóposan elért eredmények jók, 7 éves utánkövetéssel (33 beteg, 22 duodenum, 11 gyomor felől) a technikai sikeresség 96, ill. 100 %, a morbiditás 4,5 %, gyomor felőli beavatkozás esetén 18,2 % (44) volt. Necrosis fennállása esetén a komplikáció aránya 52 %-ra (102) nőtt (4x rosszabb, mint normál pseudocysta esetén) a késői, másodlagos üreg infekció miatt. Ezen betegek legtöbbje azonban endoszkóposan (nasocysticus lavázs, dréncsere) is jól kezelhető.

A pancreas necrosis meglétét mások is jelentős rizikófaktornak találták későbbi szepszis kialakulására non-operatív módszer alkalmazásánál (96). Magunk korábbi anyagában (128) a pseudocysta tartalom üledékének alacsony lymphocyta számát találtuk a lázas szövődmények előrejelzőjének. A pseudocysta relapszusrátája gyomron át végzett szájaztatás esetén 20 % alatti, míg a duodenumnál ez 10 %-nál kevesebb (12, 15, 21, 32, 44, 55, 119, 120, 198, 222, 226). Nagy számú beavatkozást végző centrumok adatai alapján az endoszkópos cystaszájaztatás mortalitása kb. 0,8 %, morbiditása 19 %,

kezdeti sikerességi aránya 87 % (12, 21, 32, 44, 55, 78, 102, 119, 120, 198, 222), a relapszusarány 8,6 %. Sebészi műtétre volt szükség szövődmény vagy eredménytelenség miatt 12,7 %-ban. Végülis 79 %-ban az endoszkópia definitív terápiának bizonyult. Korábbi anyagunkban (128) a technikai sikertelenség aránya 13,3 % volt, lázas komplikáció 26,7 %-ban, vérzés egy esetben (3,33 %) fordult elő.

Több szerző minden pseudocysta esetén ERCP-t javasolt (126, 154, 158, 250), mert a tervezett műtéti stratégiát annak eredménye kb. 50 %-ban megváltoztatta, mások sebészi megoldás esetén preoperatív ERCP-t nem végeznek (218). Ha nagy méretű, a gyomorkimenetet szűkítő pseudocysta miatt nem érhető el a papilla, akkor a transmuralis enterostomia után később kell ERP-t végezni az esetleges szűkületek megoldása, kövek eltávolítása céljából. Magunk ez utóbbi elvet követtük éveken át, de manapság a nem feji, tehát vélhetően nem transpapillarisan és nem a nyombélen át szájaztatandó pseudocysták esetén csak a transmuralis enterostomát készítjük el. A hasnyálmirigy-vezeték feltöltését ezekben a betegekben egyáltalán nem, vagy a drén kivételkor végezzük el.

A hagyományos endoszkópos cystaszájaztatásos módszernél a punkció vakon, a bedomborodás irányában történik. Mintát venni a tű hüvelyén át lehet, majd kontrasztanyagot is azon át lehet beadni (43). Egy munkacsoport dupla lumenű fistulotomot fejlesztett ki (116), hogy végig vezetődrót mentén dolgozhassanak, és a drenázs közben se veszítsék el az eredeti punkciós irányt. Saját eszközünk, melyet polypectomiás hurokból készítettünk, lehetővé teszi, hogy a beszúrás után a mandrint vezetőként használjuk, míg a hüvelyt a pseudocysta falán át bevezetjük (165).

Az endoszkópos ultrahang alkalmazásától a punkció optimális helyének kijelölését, a közelben futó erek, a krónikus pancreatitis okozta segmentalis portalis hypertensio okozta vénatágulatok sérülésének elkerülését várhatjuk (61, 77). A kezdeti eszközök alkalmazásakor az ultrahang elvégzése után vezetődróton át végzett endoszkóp cserére volt szükség a stent behelyezéséhez. A katéter-ultrahang fejek alkalmazásával (205) ez a nehézség megszűnt. A változtatható endoszkóp-EUH eszközök esetében lineáris fejjel (77) vizsgálhatunk.

A perkután szúrásos és jelöléses módszerünk után képerősítő alatt történő cystaszúró „célzás” még bedomborodás fennállása esetén is hasznos lehet, de fő előnye abban áll,

hogy a falat nem benyomó, attól 1-2 cm-re lévő pseudocysták is biztonsággal kezelhetők.

Általában két, lehetőleg 10 F átmérőjű drén behelyezése a cél. A korábbi „pigtail" stentek helyett egyenes drének (221) is használhatók. Nasocysticus lavázst is végezhetünk akár hetekig, ha fertőzés, vagy necrosis igazolódott, vagy a nedv megtört volt a punctiókor. Magunk a nasocysticus szondát jelenleg rutinszerűen behelyezzük néhány napra a cystaüreg átöblítése céljából. Ennek tudjuk be, hogy a fertőzéses szövődményeink aránya jelen beteganyagunkban jelentősen alacsonyabb volt, mint korábbi eredményeink (128) közlésekor (10,9 vs. 26,7 %), amikor a nasocysticus szondát csak szemmel láthatóan fertőzött cystatartalom esetén alkalmaztuk. Jelenleg az eleve fertőzött pseudocysták esetén szisztémás és lokális antibiotikus perfúziót is alkalmazunk, lehetőleg tenyésztési eredmény alapján.

A módszerünk részét képező perkután szúrás előnye, hogy mintavételre nyílik mód a pseudocystából. A benignus pseudocystát a malignus cystosus tumortól el kell különíteni, mert utóbbi mindenképpen sebészi rezekciót kíván. A pancreas cystosus lézióinak 10-15 %-a nem pseudocysta (14). A cystosus tumorok egyharmadát pseudocystának diagnosztizálják. A cystosus tumoroknak csak 17 %-a kommunikál a vezetékkel (195). Malignitás merülhet fel többszörös, szeptumos, vagy környező gyulladás nélküli cysták, cystán belüli excentricus szolidum és női nem esetén, de tévedések előfordulnak (186, 248). Aspiráció utáni viszkozitás, amiláz, citológia, glikogén, tumor antigének meghatározása segíti a differenciáldiagnosist (189). A minta TAG-72 glikoprotein mérése is jelezheti a malignus pseudocystákat (247). Mucinosus tumorban magas a CA 19-9, a serosus cystadenomában alacsony a CEA. A pseudocysta elektrolittartalma nagyon hasonlít a plasmáéra, de amiláz, lipáz tartalma nagyon magas. Egy idő eltelte után az amiláztartalom azonban csökken. Korábbi anyagunkban (128) a cystadenomák gyakorisága 10 % volt, jelenlegi sorozatunkban a képalkotó eljárások fejlődése lehetővé tette a pontos diagnózist punkció nélkül is, így csak valódi pseudocysták kerültek szájaztatásra.

Az általunk kifejlesztett cystaszúróval nemcsak hasnyálmirigy-pseudocysták kezelhetők, hanem ennek segítségével oldottuk meg egy duodenum duplicatum fejlődési rendellenességben szenvedő beteg panaszait is a két lumen közötti septum átégetésével (89). A 19 éves betegben bizonytalan hasi panaszok miatt végzett

gasztroszkópia tárta fel a nyombél felső könyökétől a leszálló szárba folytatódó, bedomborodó pseudocystának imponáló elváltozást. Duodenoszkópia során a cystaszúróval a bedomborodás falát átégetve egy „cysta” üregébe jutottunk. A „cysta” túlsó faláról és a cystafalból vett biopszia nyombél nyálkahártyát igazolt, alátámasztva a duodenum duplicatum diagnózisát. A cystaszúróval ejtett fenesztrációs nyílást felfelé standard papillotommal, lefelé tűkéssel kiterjesztettük. A nyombél eredeti lumene és a cystaüreg közt létrejött széles kommunikáció következtében több, mint egy évvel az intervenció után a beteg tünet- és panaszmentes.

Anyagunkban a szövődményes cystogastrostomiás betegek átlag életkora jelentősen magasabb volt a teljes betegcsoport átlagánál (63,1 év vs. 48,5 év). Az összesen 9 szövődményes, gyomron keresztül szájaztatott betegből négyben a pseudocysta farki lokalizációjú volt, ami az összes betegben észleltekhez képest (25 % farki és környéki elhelyezkedés) felülreprezentált. Farki pseudocysták esetén a gastroduodenumba való bedomborodás esélye kisebb, a gyomorfaltól való távolság pedig jelentős lehet. Két betegben igen nagy méretű volt a pseudocysta, de a szövődményes pseudocysták átlagosan is nagyobbak voltak, 120 x 96 mm, szemben a 88 x 67 mm-es átlagos pseudocysta nagysággal. A 9 szövődményesen szájaztatott cystogastrostomás betegből háromnak volt éretlen, akut folyadékgyüleme, háromnak ún. szubakut, és szintén háromnak „klasszikus” krónikus pseudocystája, szemben a betegcsoport pseudocystáinak megoszlásával (66,7 % krónikus). Adataink az irodalommal megegyezően arra hívják fel a figyelmet, hogy az endoszkópos szájaztatási kísérletet minél érettebb cystafal mellett kell elvégezni. Ecélból a jelenlegi stratégiánk az, hogy az esetek zömében, főleg ha a pseudocysta fennállásának ideje nem kielégítően dokumentált, akkor jejunális táplálással kezdjük betegeink gyógyítását. Amennyiben a pseudocysta mérete csökkenni kezd, akkor jó esély van az operatív endoszkópia elkerülésére. Változatlan (és nagy), vagy növekvő méret esetén a szájaztatás elvégzendő. A transpapillaris és a nyombélen keresztül végzett endoszkópos beavatkozások anyagunkban is észlelt alacsony szövődmény aránya (0 ill. 6,25 %) arra késztet bennünket, hogy pseudocysta szájaztatásakor lehetőség esetén e két módszer egyikét válasszuk.

A beavatkozásokat lokalizáció szerint analizálva szembeötlő, hogy a farki lokalizációjú pseudocysták felelősek a szövődmények nagy részéért. A három

sikertelenül jelölt és nem is szájaztatott betegből az egy műtétre kerülőnek, az öt „eltévedt” cystaszúrás közül háromnak farki lokalizációjú pseudocystája volt, mindannyian műtétre kerültek. A masszív vérzés miatt műtétet igénylő, technikailag „sikeres” cystogastrostomiás betegnek is farki pseudocystája volt. Ezen felül három esetben lázat, egy esetben vérzéses szövődményt kaptunk. Vagyis a 14 farki lokalizációjú pseudocystás betegből végül öten (35,7 %) műtétre kerültek és csak ötükben (35,7%) nem lépett fel szövődmény endoszkópos cystaszájaztatás kapcsán. Ezek a szájaztatások, illetve kísérletek kivétel nélkül a gyomor felől történtek, részben megmagyarázva a cystogastrostomiák magasabb - bár az irodalmihoz hasonló - szövődmény arányát. Eredményeink alapján a farki lokalizációjú, ezért a gastroduodenumtól távolabbi pseudocysták endoszkópos szájaztatási kísérletének kritikusabb elbírálása szükséges.

A betegek megnyerése a kezelésben való együttműködésre endoszkópos módszer választása esetén különösen fontos. Meg kell értetni, hogy nem ritkán több egymást követő endoszkópiára lesz szükség. Fontos, hogy a kontrollvizsgálatok jelentőségét a beteg megértse, azokon megjelenjen. Az anyagunkban észlelt, tartósan bentmaradt drén által okozott kései szövődmény esete megerősíti ezt. A betegcsoportra jellemző alkoholfogyasztási és dohányzási szokások nehézzé teszik a megfelelő compliance elérését és a recidívák elkerülését. Ebben az öntevékeny betegcsoport („pancreasklub”) kialakításának és a jól képzett dietetikus által irányított, ellenőrzött diétának jut vezető szerep.

Módszerünkkel elkülöníthetjük a steril és a fertőzött pseudocystát, a pseudocysta feltöltésekor ábrázolhatjuk a vezetékrendszerrel való közlekedést és a citológiai minta esetleges cystadenoma fennállásának gyanúját is felvetheti (128). Endoszkópos beavatkozásaink eredménye az irodalomban közöltekkel és a sebészi eredményekkel összemérhető. A műtéti feltárás lehetőség szerinti elkerülése a későbbi bélmotilitás szempontjából fontos. Módszerünk alkalmazásával az irodalomban elsőként számoltunk be terhesség alatt végzett definitíven sikeres endoszkópos cystogastrostomiáról (90).

KÖVETKEZTETÉSEK

Az endoszkóp levezetése, mint szűrővizsgálati módszer

A rövid bevezető rész tanulsága az, hogy minden endoszkópos vizsgálat az eszköz bevezetésétől annak kihúzásáig tart. Ezen idő alatt a leírt fokozott, célzott odafigyeléssel „mellékleletként" jelentős arányban változatos megbetegedéseket, akár életet veszélyeztető elváltozásokat is diagnosztizálhatunk panaszmentes, gyógyítható stádiumban, külön költség ráfordítás, lényeges kényelmetlenség és felesleges időtöltés nélkül.

Az intraductalis biopszia és citológia kombinációjának értéke malignus pancreato-biliaris megbetegedésekben

A szokványos képalkotó diagnosztikai módszerek közül anyagunkban a hasi UH és a CT érzékenysége (58,3 % vs. 46,2 %) is alacsonynak bizonyult malignus pancreatobiliaris megbetegedésekben. A két módszer kombinációja az esetek egyharmadában nem tárta fel a háttérben álló alapbetegséget, rávilágítva egyéb diagnosztikai módszerek szükségességére.

Anyígunkban az ERCP során vett intraductalis citológia és biopszia egyaránt hasznos módszernek bizonyult a pancreatobiliaris malignus daganatok diagnózisának igazolásában. A megelőző képalkotó vizsgálatokkal fel nem tárt malignus betegségekben történő mintavétel az esetek kétharmadában preoperatívan megerősítette az endoszkópia során feltételezett diagnózist. Az intraductalis citológia és biopszia egyazon betegben történő együttes alkalmazása hasnyálmirigy-daganat esetében növelte a szenzitivitást. Az endoszkópos vizsgáló feladata, hogy lehetőség szerint minden betegben mindkét módszert alkalmazza.

Endoszkópos palliáció malignus, nem hilusi epeúti szűkületben

Malignus, inoperábilis epeúti elzáródás megoldásának új endoszkópos módszerét alkalmaztuk betegeinkben. A szokványos egy drén helyett egymás mellé két 10 French átmérőjű teflondrént helyeztünk az epeútba.

A hosszú ideig (>100 nap) túlélő malignus, elzáródásos sárgaságos betegek között a kettős teflondrén biztosította drén átjárhatóság nem különbözött szignifikánsan a fémstenttel elérhetőtől, ezért beteganyagunk és az irodalmi adatok alapján az alábbi stratégiát ajánlom:

- A nagy tumor méretű, rossz általános állapotú, endoszkópos palliatív epeúti áthidalásra kerülő, inoperábilis hasnyálmirigyrákos betegek várható túlélése olyan rövid, hogy esetükben a műanyagdrének alkalmazása elégségesnek látszik. Két drén behelyezése az egy stenttel elérhetőnél hosszabb drén átjárhatóság miatt biztosabban kitart újabb endoszkópia szükségessége nélkül a beteg várhatóan rövid időn belül bekövetkező haláláig. A két drénes módszer mellett a későbbiekben esetleg mégis fellépő eldugulás a drének cseréjével jelentős többletköltség nélkül megoldható. A két olcsó teflondrén primer választása megfelelő alternatívát jelent ezen betegcsoportban a költséges fémstenttel szemben.
- A viszonylag jó általános állapotú, kis tumor méretű és/vagy kemoterápiára alkalmas hasnyálmirigyrákos betegekben a túlélés hosszabb lehet (156), így itt a fémstent primer létjogosultsága elfogadható. A későbbi eldugulás, tumor be-, vagy túlnövés miatt, itt is problémát jelenthet, de ez endoszkóposan általában uralható (két teflondrénnel vagy bevont fémstenttel).
- a metasztatikus betegségben szenvedők túlélése a folyamat eredetétől és kiterjedtségétől függ, de rendszerint előre jósolhatóan nem hosszú, ezért a drága fémdrének alkalmazása itt sem tűnik ésszerűnek.
- az inoperábilis papillatumoros és epehólyag/középső harmadi epeúti tumoros betegek életkilátásai általában jobbak. Nagyon előrehaladt állapot (pl. sokszoros metastasisok, vagy más előrement kísérőbetegség) fennállásának hiányában ezekben a betegcsoportokban is a fémstent választható elsőként. Az akár évekig is lehetséges túlélés miatt a fémstent eldugulás veszélye magas. Ennek bekövetkezése esetén megfontolandó és jó általános állapot mellett költséghatékony lehet az eldugult „fémstentbe vezetett bevont fémstent” alkalmazása. A fémstentek eldugulásának veszélye az idővel egyre nő, nem különbözve a teflondrénekétől.

Hasnyálmirigy-vezetékkövek lökéshullám kezelése, mint a komplex endoszkópos terápia része

Az extracorporealis lökéshullám kezelés és az operatív endoszkópia módszerei egymást kiegészítik a vezetékköves krónikus pancreatitises betegek kezelésében. A komplex terápiának egészen kiváló korai fájdalomcsillapító hatása van, mely anyagunkban kivétel nélkül tartósnak bizonyult.

A nasopancreaticus citrát perfúzióval a kőtörmelékek feloldódása elősegíthető, a vezetékbe helyezett katéteren át biztosítható a célzást megkönnyítő folyékony közeg.

Az ESWL kezelés eredményessége a kezelés folyamán egyszerűen ellenőrizhető a nasopancreaticus drénen át végzett kontrasztanyag feltöltéssel.

A hasnyálmirigy exokrin funcióját az ESWL után átlagosan 19 hónappal felmérve a Lundh teszt nem mutatott javulást, amit az alapbetegség progresszív volta magyaráz.

Sikeres kezelés után a teljesen kőmentessé vált betegekből átlagosan 15 hónap eltelte után az irodalomnak megfelő arányban (22,2 %) recidiváló vezetékkövességet észleltünk.

Összegezve, az ESWL biztonságos, szélesebb körű alkalmazása hazánkban is kívánatos.

Külső pancreas-fistulák „lépcsőzetes" kezelése

A külső pancreas-fistulák megoldása lépcsőzetes stratégia szerint történhet. A koplalás felváltása a jejunális táplálással, majd szükség esetén az antiszekretoros octreotid adása jelentik az első két lépcsőfokot. Harmadszor a hasnyálmirigy operatív endoszkópiájának változatos módszerei kerülhetnek alkalmazásra, ha az addigi erőfeszítések eredménytelenek maradnak. A lépcső csúcsán megmarad a sebész helye, a betegek egy kisebb hányada műtétre kerül, de a jejunális táplálás által biztosítva jobb tápláltsági állapotban. A külső pancreas-fistulák kombinált és lépcsőzetes kezelésével (jejunális táplálás, octreotid, pancreas endoterápia) a betegek zöme (anyagunkban tízből 8 beteg) a műtétet elkerülhette.

Hasnyálmirigy-pseudocysták endoszkópos megoldása

A perkután jelölés után végzett endoszkópos pancreas-pseudocysta szájaztatás a sebészivel összevethetően hatékony és biztonságos módszer. A szájaztatás technikailag 90,2 %-ban bizonyult sikeresnek, összességében a módszer 82,1 %-ban definitívnek bizonyult, a recidíva arány 12,1 % volt 28 hónap után.

A perkután szúráskor vett minta tenyésztése, amiláz meghatározása, citológiai (szűkség esetén tumormarker) vizsgálata hasznos módszer.

Jelen anyagunkban a jobb preoperatív kivizsgálásnak köszönhetően már nem volt cystosus tumor.

Anyagunkban az irodalomnak megfelelően a transpapillaris és a duodenumon keresztüli pseudocysta szájaztatás kevesebb szövődményveszélyt hordoz, mint a gyomron át végzett, szövődményeinkért szinte kizárólag a gyomor felől végzett beavatkozások voltak felelősek. Ezek között több volt az éretlen falú pseudocysta, és az idősebb korú beteg. Farki pseudocysta lokalizáció esetén az észlelt magas szövődményveszély miatt az endoszkópos megoldás kockázatosabb.

A nasocysticus drén rutinszerű használata korábbi anyagunkkal összevetve szignifikánsan csökkentette a pseudocysta befertőződések arányát.

Köszönetnyilvánítás

Legelőször is hálás köszönetem szeretném kifejezni **dr. Pap Ákos** professzor úrnak, hogy nemzetközileg elismert munkacsoportjába, tanítványává fogadott, hogy szakmai ambícióimat, tudományos törekvéseimet mindvégig, folyamatosan támogatta. Jelen disszertáció közös munkánk eredménye, melynek ha (reményeim szerint) vannak értékes részei, akkor az legalább annyira az Ő, mint az én érdemem is.

Köszönöm **Burai Mária** vezető asszisztensnek és főnővérnek, hogy az operatív endoszkópia minden csínját-bínját, trükkjeit megosztotta velem, valamint, hogy felülmúlhatatlan munkabírásával is példát mutatott. Páratlan memóriája, aprólékos, pontos adatgyűjtő munkája nélkül e disszertáció elkészítése nehezen lett volna lehetséges.

Köszönöm jelenlegi MÁV Kórházi, valamint korábbi munkahelyeimen volt **kollégáim**nak, **munkatársaim**nak hogy közös munkánk során a betegeket szolgálva tanulhattunk egymástól, taníthattuk egymást, szakmailag, emberileg egyaránt.

Köszönettel tartozom korábbi munkahelyi vezetőimnek:

Dr. Kovács Ágota főorvos asszonynak, hogy a belgyógyászat és a gasztroenterológia alapjainak elsajátítását az egykor volt Vas utcai Kórház általa vezetett osztályán kezdhettem.

Dr. Mármarosi István és dr. Tabák Péter főorvosoknak, hogy Honvédkórházi munkám alatt mindvégig érdeklődési körömnek megfelelő munkakörben dolgozhattam.

Dr. Dékány Katalin főorvos asszonynak és a Honvédkórház endoszkópos laboratóriuma dolgozóinak, hogy az endoszkópia varázslatos világába velük együtt nyerhettem betekintést.

Szeretnék köszönetet mondani a Semmelweiss Egyetem Kooperációs Kutató Központja munkatársainak munkámban és annak dokumentálásában nyújtott segítségükért.

Végezetül, de nem utolsó sorban szeretnék köszönetet mondani **Családom**nak. **Szüleim**nek, **Testvéreim**nek, hogy segítő támogatásukat, szeretetüket mind a mai napig magam mögött tudhatom. **Feleségem**nek és csodálatos **Gyermekeim**nek, hogy gyakori távolléteimet, hiányomat türelemmel elviselik, kedvességükkel, szeretetükkel munkám lehetővé teszik.

Irodalomjegyzék:

1. *Abe, H., Nisimura, T., Osawa, S. et al.* Acute pancreatitis caused by extracorporeal shock wave lithotripsy for bilateral renal pelvic calculi. Int. J. Urol. 2000; *7*: 65-68.

2. *Adamek, H.E., Jakobs, R.., Buttmann, A. et al.:* Long term follow up of patients with chronic pancreatitis and pancreatic stones treated with extracorporeal shock wave lithotripsy. Gut 1999; *45*: 402-405.

3. *Adloff, M., Schloegel, M., Arnaud, J. P. et al.* Role of pancreaticojejunostomy in the treatment of chronic pancreatitis. A study of 105 operated patients. Chirurgie 1991; *117*: 251-256.

4. *Aoki, K., Ogawa, H.* Cancer of the pancreas. International mortality trends. World Health Stat 1978; *31*: 28-50.

5. *Atabek, U., Mayer, D., Amin, A. et al.* Pancreatic cystogastrostomy by combined upper endoscopy and percutaneous transgastric instrumentation. J Laparoendosc Surg 1993; *3*: 501-504.

6. *Backer, R.J., Bass, R.T., Zajtsuk, R. et al.* External pancreatic fistula following abdominal surgery. Arch Surg 1967; *95*: 556-566.

7. *Bakkevold, K.E., Arnesjo, B., Kambestad, B.* Carcinoma of the pancreas and papilla of Vater--assessment of resectability and factors influencing resectability in stage I carcinomas. A prospective multicentre trial in 472 patients. Eur J Surg Oncol 1992; *18*: 494-507.

8. *Bakkevold, K.E., Arnesjo, B., Kambestad, B.* Carcinoma of the pancreas and papilla of Vater: presenting symptoms, signs, and diagnosis related to stage and tumour site. A prospective multicentre trial in 472 patients. Norwegian Pancreatic Cancer Trial. Scand J Gastroenterol 1992; *27*: 317-325.

9. *Ballinger, A.B., McHugh, M., Catnach, S.M. et al.* Symptom relief and quality of life after stenting for malignant bile duct obstruction. Gut 1994; *35*: 467-470.

10. *Ballinger, A.B. Woolley, J.A., Ahmed, M. et al.* Persistent systemic inflammatory response after stent insertion in patients with malignant bile duct obstruction. Gut 1998; *42*: 555-559.

11. *Barthet, M., Bugallo, M., Moretra, L.S.* Management of cysts and pseudocysts complicating chronic pancreatitis. Gastroenterol Clin Biol 1993; *17*: 270-276.

12. *Barthet, M., Sahel, J., Bodiou-Bertei, C. et al.* Endoscopic transpapillary drainage of pancreatic pseudocysts. Gastrointest Endosc, 1995; *42*: 208-213.
13. *Becker, W.F., Pratt, H.S., Ganji, H.* Pseudocysts of the pancreas. Surg Gynecol Obstet 1968; *170*: 411-417.
14. *Becker, W.F., Welsh, R.A., Pratt, H.S.* Cystadenoma and cystadenocarcinoma of the pancreas. Ann Surg 1965; *161*: 845-863.
15. *Bejanin, H., Ligoury, C., Ink, O. et al.* Endoscopic drainage of pseudocysts of the pancreas. Study of 26 cases. Gastroenterol Clin Biol 1993; *17*: 804-810.
16. *Berger, Z., Topa, L., Takács, T., Pap, Á.* Nasopancreatic drainage for chronic calcifying pancreatitis. Digestion 1992; *5*: (9A)
17. *Bergman, J.J., Burgemeister, L., Bruno, M.J.* Long-term follow up after biliary stent placement for postoperative bile duct stenosis. Gastrointest Endosc 2001; *54*: 272-274.
18. *van Berkel, A.M. Boland, C., Redekop, K. et al.* A prospective randomized trial of Teflon versus Polyethylene stents for distal malignant biliary obstruction. Endoscopy 1998; *30*: 681-686.
19. *Berthélemy, P., Bouisson, M., Escourrou, J. et al.* Identification of K-ras mutations in pancreatic juice in the early diagnosis of pancreatic cancer. Ann Intern Med 1995; *123*: 188-191.
20. *Bhasin, D. K., Poddar, U.* Long term follow up of patients with chronic pancreatitis and pancreatic stones treated with extracorporeal shock wave lithotripsy. Gastrointest Endosc 2000; *5*: 586-587.
21. *Binmoeller, K., Seifert, H., Walter, A. et al.* Transpapillary and transmural drainage of pancreatic pseudocysts. Gastrointest Endosc 1995; *42*: 219-224.
22. Binmoeller, K., Seitz, U., Seifert, H. et al. The Tannenbaum stent: a new plastic biliary stent without side holes. Am J Gastroenterol 1995; *90*: 1764-1768.
23. *Bodoky, G., Harsanyi, L., Pap, A. et al.* Effect of enteral nutrition on exocrine pancreatic function. Am J Surg 1991; *161*: 144-148.
24. *Boerma, D., Rauws, E.A., van Gulik T.M. et al.* Endoscopic stent placement for pancreaticocutaneous fistula after surgical drainage of the pancreas. Br J Surg 2000; *87*: 1506-1509.
25. *Boogs, B.R, Potts, J.R., Postier, R.G.* Five years experience with pancreatic pseudocysts. Am J Surg 1982; *144*: 685-688.

26. *Braasch, J.W., Rossi, R.L., Watkin, E.* Pyloric and gastric preserving pancreatic resection. Ann Surg 1986; *204*: 411-418.
27. *Bradbeer, J., Johnson, C.D.* Pancreaticogastrostomy after pancreaticoduodenectomy. Ann R Coll Surg Eng 1990; *72*: 266-269.
28. *Bradley, E.L.III.* Complications in chronic pancreatitis. Surg Clin North Am 1989; *69*: 481-497.
29. *Bradley, E.L.III., Clements, J.L.Jr., Gonzalez, A.C.* The natural history of pancreatic pseudocyst: a unified concept of management. Am J Surg 1979; *137*: 135-141.
30. *Cameron, J.L.* Acute pancreatitis. In: Sackelford, R.T., Zuideme, G.D. ads. Surgery of the alimentary tract. second ed. Philadelphia: WB Saunders, 1983; 31-61.
31. *Carter, C.R., Imrie, C.W.* Is histological diagnosis essential before resection of suspected pancreatic carcinoma? In: Johnson CD, Imrie CW eds. Pancreatic disease. Towards the year 2000, second edition. London: Springer, 1999; 377-384.
32. *Catalano, M., Geenen, J., Schmalz, M. et al.* Treatment of pancreatic pseudocysts with ductal communication by transpapillary pancreatic duct endoprothesis. Gastrointest Endosc, 1995; *42*: 214-218.
33. *Catalano, M., Van Dam, J., Sivak, M.V.* Endoscopic retrograde cholangiopancreatography in the orthotopic liver transplant patient. Endoscopy 1995; *27*: 584-588.
34. *Cetta, F.* Endoscopic stenting for palliation of malignant biliary obstruction and formation of bacterial biofilm resulting in stent clogging [letter]. Dig Dis Sci 1997; *42*: 2052-2053.
35. *Cheung, K.L,. Lai, E.C.* Endoscopic stenting for malignant biliary obstruction. Arch. Surg 1995; *130*: 204-207.
36. *Clarke, B.D. Lehman, G.A.* "Cloggology" revisited: endoscopic or surgical decompression of malignant biliary obstruction. Am J Gastroenterol 1990; *85*: 1533-1534.
37. *Conelly, M.M., Dawson, P.J., Michaelassi, F. et al.* Survival in 1001 patients with carcinoma of the pancreas. Ann Surg 1987; *122*: 827-29.
38. *Costamagna, G., Gabbrielli, A., Mutignani, M. et al.* Extracorporeal shock wave lithotripsy of pancreatic stones in chronic pancreatitis: immediate and medium-term results. Gastrointest Endosc 1997; *46*: 231-236.

39. *Costamagna, G., Mutignani, M., Ingrosso, M. et al.* Endoscopic treatment of postsurgical external pancreatic fistulas. Endoscopy 2001; *33*: 317-322.
40. *Costamagna, G., Mutignani, M., Perri, V.et al.* Endoscopic treatment of post-operative biliary strictures: Medium term results of an „agressive" approuch. Gastroenterology 1998; *1114, 4*: 519 (A)
41. *Costamagna, G., Pandolfi, M., Mutignani, M.:* Carcinoma of the pancreatic head area. Diagnostic imaging. Direct cholangiography: ERCP. Rays 1995; *20*: 269-279.
42. *Cotton, P.B., Williams, C.B.* ERCP-Diagnostic technique. In: Practical Gastrointestinal Endoscopy. Fourth edition. Blackwell Science, 105-138.
43. *Cremer, M., Deviére, J., Baize, M. et al.* New device for endoscopic cystoenterostomy. Endoscopy 1990; *22*: 76-77.
44. *Cremer, M., Deviére, J., Engelholm, L.* Endoscopic management of cyst and pseudocysts in chronic pancreatitis: long-term follow-up after 7 years experience. Gastrointest Endosc 1989; *35*: 1-9.
45. *Cremer, M., Deviere, J., Sugai, B. et al.* Expandable biliary metal stents for malignancies: endoscopic insertion and diathermic cleaning for tumor ingrowth. Gastrointest Endosc 1990; *36*: 451-457.
46. *Criado, E., De Stafano, A.A., Weiner, T. et al.* Long term results of percutaneous cathater drainage of pancreatic pseudocysts. Surg Gynecol Obstet 1992; *175*: 293-298.
47. *Cunnigham, J.T., Dragonov, P.V., Rawls, E. et al.* Long term outcomes in patients with benign biliary stricture treated endoscopically with multiple stents. Gastrointest Endosc 1998; *47*: 112 (A)
48. *Davids, P.H., Groen, A.K., Rauws, E.A. et al.* Randomised trial of self-expanding metal stents versus polyethylene stents for distal malignant biliary obstruction. Lancet 1992; *340*: 1488-1492.
49. *D'Costa, H., Toy, E., Dennis, M.J. et al.* Case report: intestinal perforation--an unusual complication of endoscopic biliary stenting. Br J Radiol 1994; *67*: 1270-1271.
50. *D'Edigio, A., Schein, M.* Pancreatic pseudocysts: a proposed classification and its management implication. Br J Surg 1992; *78*: 813-815.
51. *Delhaye, M., Gulbis, B., Vandermeeren, A. et al.* Dissolution of pancreatic calculae through citrate local perfusion in chronic pancreatitis. Gastroenterology 1990; *98*: 215 (A)

52. *Delhaye, M., Vandermeeren, A., Baize, M. et al.* Extracorporeal shock-wave lithotripsy of pancreatic calculi. Gastroenterology 1992; *102*: 610-620.
53. *DiFronzo, L.A., Egrari, S., O'Connell, T.X.* Safety and durability of single-layer, stentless, biliary-enteric anastomosis. Am Surg 1998; *64*: 917-920.
54. *Diófalvi, K., Schwab, R., Micsik, T., Tejeda, M., Gyökeres, T. et al.* Cytostatic sensitivity of multidrug-resistant and sensitive human gastrointestinal cancer cell lines. Pancreatology 2001; *1*: 77 (A)
55. *Dohmoto, M., Rupp, K.D.* Endoscopic drainage of pancreatic pseudocysts. Surg Endosc 1992; *6*: 118-124.
56. *Dowsett, J.F., Vaira, D., Hatfield, A.R. et al.* Endoscopic biliary therapy using the combined percutaneous and endoscopic technique. Gastroenterology 1989; *96*: 1180-1186.
57. *Dull, J., Varsányi, M., Gyökeres, T. et al.* Double guidewire placement for endoscopic pancreato-biliary procedures. Pancreas 2000; *21*: 4, 439 (A)
58. *Dumonceau, J.M., Deviére, J., Le Moine, O. et al.* Endoscopic pancreatic drainage in chronic pancreatitis associated with ductal stones: long-term results. Gastrointest Endosc 1996; *43*: 547-555.
59. *Engler, S., Dorlars, D., Riemann, J. F.* Endoscopic fibrin gluing of a pancreatic duct fistula following acute pancreatitis. Dtsch Med Wochenschr 1996; *121*: 1396-1400.
60. *Flautner, L., Bodnár, A., Papp, J. et al.* A pancreas vezetékkövek lökéshullám (ESWL) kezelésének kezdeti tapasztalatai. Orv Hetil 1992; *133*: 3147-3150.
61. *Fockens, R., Johnson, T., Van Dullemen, R. et al.* Endosonography is a prerequisite before endoscopic draianage of pancreatic pseudocyst. Gastrointest Endosc 1996; *43*: 16 (A)
62. *Foutch, P.G., Kerr, D.M., Harlan, J.R. et al.* Endoscopic retrograde wire-guided brush cytology for diagnosis of patients with malignant obstruction of the bile duct Am J Gastroenterol 1990; *85*: 791-795.
63. *Frakes, J.T., Johanson, J.F., Stake, J.J.* Optimal timing for stent replacement in malignant biliary tract obstruction. Gastrointest Endosc 1993; *39*: 164-167.
64. *Freeny, P.C.* Percutaneous management of pancreatic fliud collections. Balliere's Clin Gastroenterol 1992; *6*: 259-272.

65. *Frey, C.F.* Pancreatic pseudocyst – operative strategy. Ann Surg 1978; *188*: 652-662.
66. *Froeschle, G., Peyer-Pannwitt, U., Brueckner, M. et al.* A comparison between surgical, endoscopic nad percutaneous management of pancreatic pseudocysts: long term results. Acta Chir Belg 1993; *93*: 102-106.
67. *Ghosh, S., Palmer, K.R.* Prevention of biliary stent occlusion using cyclical antibiotics and ursodeoxycholic acid. Gut 1994; *35:* 1757-1759.
68. *Gillard, V., Delforge, M., Demoulin, J.C. et al.* Endoscopic ultrasonography in the diagnosis and staging of pancreatic and ampullary cancer: influence on patient management. Rev Med Liege 2000; *55*: 76-83.
69. *Goodale, R.L.Jr, Condie, R.M., Gajl-Peczalska, K. et al.:* Clinical and secretory differences in pancreatic cancer and chronic pancreatitis. Ann Surg 1981; *194*: 193-198.
70. *Goodale, R.L., Gajl-Peczalska, K., Dressel, T. et al.* Cytologic studies for the diagnosis of pancreatic cancer. Cancer 1981; *47*: Suppl 1652-1655.
71. *Gordon, R.L., Ring, E.J., LaBerge, J.M. et al.* Malignant biliary obstruction: treatment with expandable metallic stents--follow-up of 50 consecutive patients. Radiology 1992; *182*: 697-701.
72. *Grace, P.A., Williamson, R.C.N.* Modern management of pancreatic pseudocysts. Br J Surg 1993; *80*: 573-581.
73. *Grace, R.R., Jordan, P.H.* Unresolved problems of pancreatic pseudocysts. Ann Surg 1976; *170*: 1246-1251.
74. *Gradacz, T.R.,Trunkey, D., Kiefer, R.F.* Visceral vessel erosion associated with pancreatitis. Arch Surg 1978; *113*: 1438-1440.
75. *Graham, J. M., Mattox, K. L., Jordan, G. Jr.* Traumatic injuries of the pancreas. Am J Surg 1978; *136*: 744-748.
76. *Greenke, R.T., Murray, T., Bolden, S. et al.* Cancer statistics, 2000. CA Cancer J Clin 2000; *50*: 7-33.
77. *Grimm, H., Binmoeller, K., Soehendra, N.* Endosonography-guided drainage of a pancreatic pseudocyst. Gastrointest Endosc 1992; *38*: 170-174.
78. *Grimm, H., Meyer, W.H., Nam, V.C.H. et al.* New modalities for treating chronic pancreatitis. Endoscopy 1989; *21*: 40-74.

79. *Gudjonsson, B.* Cancer on the pancreas. 50 years of surgery. Cancer 1987; *60*: 2284-2304.
80. *Guitron, A., Gonzalez Loya, H., Barinagarrementeria, R. et al.* Dissolution of pancreatic lithiasis by direct citrate application into the pancreatic duct in two patients with chronic idiopathic pancreatitis. Dig Dis 1997; *15*: 120-123.
81. *Gumaste, V.V.* Pancreatic pseudocyst drainage: the needle or the scalpel? (editorial) J Clin Gastroenterol 1991; *13*: 500-505.
82. *Gyökeres, T., Burai, M., Pap, Á.* Strategy of endoscopic management of postoperative benign biliary duct strictures: use of multiple stents. Endoscopy 2000; *32*: (Suppl 1), P476 (A)
83. *Gyökeres, T., Dull, J., Varsányi, M., Schwab, R., Burai, M., Pap, Á.* Double guidewire placement for endoscopic pancreato-biliary procedures. Endoscopy, 2002, in press
84. *Gyökeres, T., Lippai, G., Dékány, K.* Haemangioma in the hypopharynx: necessity to screen the larynx and the hypopharynx during upper GI endoscopy. Endoscopy 1997; *29*: 887.
85. *Gyökeres, T., Pap, Á.* Két teflondrén alkalmazása malignus, nem hilaris epeúti szűkületben. Orv Hetil 2000; *141*: 77-82.
86. *Gyökeres, T., Schafer, E., Gelley, A. et al.* The sensitivity of the intraductal cytology and biopsy in pancreatobiliary malignancies. Endoscopy 2001; *33*: (Suppl I), 1833 (A)
87. *Gyökeres, T., Schwab, R., Burai, M. et al.* Combination of nasopancreatic citrate lavage with extracorporeal shock wave lithotripsy for pancreatic stones. Pancreas 2001; *23*: 440 (A)
88. *Gyökeres, T., Schwab, R., Burai, M. et al.* Hasnyálmirigy-vezeték kövek lökéshullám kezelése, mint a komplex endoszkópos terápia része. Orvosi Hetilap 2002; in press.
89. *Gyökeres, T., Schwab, R., Burai, M., et al.* Endoscopic incision of a duodenal duplication cyst with needle knife and standard papillotomes. Endoscopy 2002; in press.
90. *Gyökeres, T., Topa, L., Marton, I. et al.* Successful cystgastrostomy during pregnancy. Gastrointest Endosc 2001; *53*: 516-518.
91. *Gyökeres, T., Topa, L., Pap, Á.* Double teflon stents in non hilary biliary malignancies. Z Gastroenterol 1998; *36*: 037 (A)

92. *Hall, T.J., Blackstone, M.O., Cooper, M.J. et al.* Prospective evaluation of endoscopic retrograde cholangiopancreatography in the diagnosis of periampullary cancers. Ann Surg 1978; *187*: 313-317.
93. *Hamel, E.L., Parc, P., Adda, G. et al.* Bleeding pseudocysts and pseudoaneurysms in chronic pancreatitis. Br J Surg 1991; *78*: 1059-1063.
94. *Harada, H., Sasaki, T., Yamamoto, N. et al.* Assessment of endoscopic aspiration cytology and endoscopic retrograde cholangi-pancreatography (ERCP) in patients with cancer of the pancreas. Part I.Gastroenterol Jpn 1977; *12*: 52-58.
95. *Haringsma, J. Huitbregtse, K.* Biliary stenting with a prototype expandable teflon endoprothesis. Endoscopy 1998; *30*: 718-720.
96. *Hariri, M., Slivka, A., Carr-Locke, D.L. et al.* Pseudocysts drainage predisposes to infection when pancreatic necrosis is unrecognised. Am J Gastroenterol 1994; *89*: 1781-1784.
97. *Hawes, R.H., Zaidi, S.* Endoscopic ultrasonography of the pancreas. Gastrointest Endosc Clin N Am 1995; *5*: 61-80.
98. *Henricsen, F.W., Hancke, S.* Percutaneous cystogastrostomy for chronic pancreatic pseudocyst. Br J Surg 1994; *81*: 1525-1528.
99. *Hirata, N., Kushida, Y., Ohguri, T. et al.* Hepatic subcapsular hematoma after extracorporeal shock wave lithotripsy (ESWL) for pancreatic stones. J Gastroenterol 1999; *34*: 713-716.
100. *Howell, D.A., Dy, R.M., Hanson, B.L. et al.* Endoscopic treatment of pancreatic duct stones using a 10F pancreatoscope and electrohydraulic lithotripsy. Gastrointest Endosc 1999; *50*: 829-833.
101. *Howell, D.A., Holbrook, R.F., Bosco, J.J. et al*. Endoscopic needle localization of pancreatic pseudocysts before transmural drainage. Gastrointest Endosc 1993; *39*: 693-698.
102. *Howell, D.A., Lehman, G.A., Baron, T.H. et al.* Endoscopic treatment of pancreatic pseudocysts: a retrospective multicenter analysis. Gastrointest Endosc 1995; *41*: 424.
103. *Huibregtse, K.* Plastic or expandable biliary endoprostheses? Scand J Gastroenterol Suppl. 1993; *200*: 3-7.
104. *Huibregtse, K. Carr-Locke, D. L. Cremer, M. és mtsai:* Biliary stent occlusion--a problem solved with self-expanding metal stents? Endoscopy 1992; *24*: 391-394.

105. *Huibregtse, K., Schneider, B., Vrij, A.H. et al.* Endoscopic pancreatic drainage in chronic pancreatitis. Gastrointest Endosc 1988; 34: 9-15.

106. *van der Hul, R., Plaisier, P., Jeekel, J. et al.* Extracorporeal shock-wave lithotripsy of pancreatic duct stones: immediate and long-term results. Endoscopy 1994; *26*: 573-578.

107. *van der Hul, R.L., Plaisier, P.W., den Toom, R. et al.* Shockwave lithotripsy in the pancreas; the first 16 patients treated in Rotterdam-Dijkzigt. Ned Tijdschr Geneeskd 1993; *137*: 763-768.

108. *Hung, S.Y., Chen, H.M., Jan, Y.Y. et al.* Common bile duct and pancreatic injury after extracorporeal shock wave lithotripsy for renal stone. Hepatogastroenterology 2000; *47*: 1162-1163.

109. *Ishikawa, O., Imaoka, S., Ohigashi, H. et al.* A new method of intraoperative cytodiagnosis for more precisely locating the occult neoplasms of the pancreas. Surgery 1992; *111*: 294-300.

110. *Ishikawa, O., Ohigashi, H., Imaoka, S. et al.* Surgical techniques of cytology-guided pancreatectomy for occult neoplasm of the pancreas. Hepatogastroenterology 1995; *42*: 724-729.

111. *Ishikawa, O., Ohigashi, H., Nakaizumi, A. et al.* Surgical resection of potentially curable pancreatic cancer with improved preservation of endocrine function--further evaluation of intraoperative cytodiagnosis. Hepatogastroenterology 1993; *40*: 443-447.

112. *Johanns, W., Jakobeit, C., Greiner, L. et al.* Ultrasound-guided extracorporeal shock wave lithotripsy of pancreatic ductal stones: six years' experience. Can J Gastroenterol 1996; *10*: 471-475.

113. *Kameya, S., Kuno, N., Kasugai, T.* The diagnosis of pancreatic cancer by pancreatic juice cytology. Acta Cytol 1981; *25*: 354-360.

114. *Kawai, K., Watanabe, Y.* Descriptive and analytical epidemiology of pancreatic cancer. Front Gastrointest Res 1986; *12*: 105-116.

115. *Kerzel, W., Ell, C., Schneider, T. et al.* Extracorporeal piezoelectric shockwave lithotripsy of multiple pancreatic duct stones under ultrasonographic control. Endoscopy 1989; *21*: 229-231.

116. *Knecht, G.L., Kozarek, R.A. D*ouble-channel fistulotome for endoscopic drainage of pancreatic pseudocyst. Gastrointest Endosc 1991; *37*: 356-357.

117. *Knyrim, K., Wagner, H.J., Pausch, J. et al.* A prospective, randomized, controlled trial of metal stents for malignant obstruction of the common bile duct. Endoscopy 1993; *25*: 207-212.
118. *Kohler, H., Schafmeyer, A., Ludtke, F.E.* Surgical treatment of pancreatic pseudocysts. Br J Surg 1987; *74*: 813-815.
119. *Kozarek, R.A., Ball, T.J., Patterson, D.J. et al.* Endoscopic transpapillary therapy for disrupted pancreatic duct and peripancreatic fluid collections. Gastroenterology 1991; *100*: 1367-1370.
120. *Kozarek, R.A., Brayko, C.M., Harlan, J. et al.* Endoscopic drainage of pancreatic pseudocysts. Gastrointest Endosc 1985; *31*: 322-328.
121. *Lai, E.C., Mok, F.P., Fan, S.T. et al.* Preoperative endoscopic drainage for malignant obstructive jaundice. Br J Surg 1994; *81*: 1195-1198.
122. *Lammer, J., Hausegger, K.A., Flückiger, F. et al.* Common bile duct obstruction due to malignancy: treatment with plastic versus metal stents. Radiology 1996; *201*: 167-172.
123. *Lansden, F.T., Adams, D.B., Anderson, M.C.* Treatment of external pancreatic fistulas with somatostatin. Am Surg 1989; *55*: 695-698.
124. *Laugier, R., Renou, C.* Endoscopic treatment in chronic pancreatitis. In Pancreatic disease towards the year 2000. Ed.: Johnson, C. D. és Imrie, C. W. Springer-Verlag, London, 1999; 183.
125. *Lawson, J.M., Baillie, J.* Endoscopic management for pancreatic pseudocyst. Gastrointest Endosc Clin N Am 1995; *5*: 181-193.
126. *Laxson, J.C., Fromkes, J.J., Cooperman, M.* Endoscopic retrograde cholangiopancreatography in the management of pancreatic pseudocysts. Am J Surg 1985; *150*: 683-686.
127. *Lee, J. G., Leung, J. W., Baillie, J. et al.* Benign, dysplastic, or malignant--making sense of endoscopic bile duct brush cytology: results in 149 consecutive patients. Am J Gastroenterol 1995; *90*: 722-726.
128. *Lippai, G., Topa, L., Berger, Z. et al.* A pancreaspseudocysta-drenázs új módszere és a pseudocystatartalom vizsgálata. LAM 1996; *6*: 708-712.

129. *Liu, Q., Khay, G., Cotton, P.B.* Feasibility of stent placement above the sphincter of Oddi (inside-stent) for patients with malignant biliary obstruction. Endoscopy 1998; *30*: 687-690.
130. *Logrono, R., Kurtycz, D.F., Molina, C.P. et al.* Analysis of false-negative diagnoses on endoscopic brush cytology of biliary and pancreatic duct strictures: the experience at 2 university hospitals. Arch Pathol Lab Med 2000; *124*: 387-392.
131. *Lohr-Hope, A., Peiper, M., Lankisch, P.G.* Natural course of operated pseudocysts in chronic pancreatitis. Gut 1994; *35*: 1479-1482.
132. *Lohse, J., Vérine, H.J., Charbit, J.J. et al.* Studies on pancreatic stones. II. Citrate secretion in the canine pancreatic juice. Digestion. 1981; *21*: 198-204.
133. *Lohse, J., Vérine, H.J., Sarles, H.* Studies on pancreatic stones. I. In vitro dissolution. Digestion. 1981; *21*: 125-132.
134. *Lowenfels, A.B., Maisonneuve, P., Boyle, P.* Epidemiology of pancreatic cancer. In: Howard J, Idezuki Y, Ihse I, Prinz R, eds. Surgical diseases of the pancreas, third edition. Baltimore: Williams & Wilkins, 1998; 433-437.
135. *Luman, W., Cull, A., Palmer, K.R.* Quality of life in patients stented for malignant biliary obstructions. Eur J Gastroenterol Hepatol 1997; *9*: 481-484.
136. *Manes, G., Buchler, M., Pieramico, O. et al.* Is increased pancreatic pressure related to pain in chronic pancreatitis? Int J Pancreatol 1994; *15*: 113-117.
137. *Martin, F.M., Rossi, R.L., Munson, J.L. et al.* Management of pancreatic fistulas. Arch Surg 1989; *24*: 571-573.
138. *Maruchi, N., Brian, D., Ludwig, J. et al.* Cancer of the pancreas in Olmsted County, Minnesota, 1935-1974. Mayo Clin Proc 1979; *54*: 245-249.
139. *Matsumoto, S., Harada, H., Tanaka, J. et al.* Evaluation of cytology and tumor markers of pure pancreatic juice for the diagnosis of pancreatic cancer at early stages Pancreas 1994; *9*: 741-747.
140. *Matthews, K., Correa, R.J., Gibbons, R.P. et al.* Extracorporeal shock wave lithotripsy for obstructing pancreatic duct calculi. J Urol 1997; *158*: 522-525.
141. *McCarthy, J., Geenen, J.E., Hogan, W.J.* Preliminary experience with endoscopic stent placement in benign pancreatic diseases. Gastroint Endosc 1988; *34*: 16-18.
142. *McConnell, D.B., Gregory, J.R., Saski, T.M. et al.* Pancreatic pseudocysts. Am J Surg 1982; *143*: 599-601.

143. *Medveczky, Z., Bartók, K., Gyökeres, T.* Cavernosus haemangioma a nyelőcsőben. Honvédorvos, 1996; *48*: 63-66.
144. *Mehta, A.I., McDowell, D.E.* Pancreatic pseudocyst as a cause of jaundice. South Med J 1978; *71*: 1502-1506.
145. *Mirk, P., Costamagna, G., Coppola, R.* Ultrasonography in the monitoring of internal biliary drainage using an endoscopically inserted prosthesis. Radiol Med (Torino) 1988; *76*: 11-17.
146. *Mohandas, K.M., Swaroop, V.S., Gullar, S.U. et al.* Diagnosis of malignant obstructive jaundice by bile cytology: results improved by dilating the bile duct strictures. Gastrointest Endosc 1994; *40*: 150-154.
147. *Moossa, A.R.* Pancreatic cancer: approach to diagnosis, selection for surgery and choice of operation. Cancer 1982; *50*: Suppl 2689-2698.
148. *Moossa, A.R., Levin, B.* The diagnosis of "early" pancreatic cancer: the University of Chicago experience. Cancer 1981; *47*: Suppl 1688-1697.
149. *Morales, C.P., Burdick, J.S., Saboorian, M.H. et al.* In situ hybridization for telomerase RNA in routine cytologic brushings for the diagnosis of pancreaticobiliary malignancies. Gastrointest Endosc 1998; *48*: 402-405.
150. *Nakaizumi, A., Tatsuta, M., Uehara, H. et al.* Cytologic examination of pure pancreatic juice in the diagnosis of pancreatic carcinoma. The endoscopic retrograde intraductal catheter aspiration cytologic technique. Cancer 1992; *70*: 2610-2614.
151. *Nakaizumi, A., Tatsuta, M., Uehara, H. et al.* Effectiveness of the cytologic examination of pure pancreatic juice in the diagnosis of early neoplasia of the pancreas. Cancer 1995; *76*: 750-757.
152. *Nakaizumi, A., Uehara, H., Takenaka, A. et al.* Diagnosis of pancreatic cancer by cytology and measurement of oncogene and tumor markers in pure pancreatic juice aspirated by endoscopy. Hepatogastroenterology 1999; *46*: 31-37.
153. *Nakamura, R., Machado, R., Amikura, K. et al.* Role of fine needle aspiration cytology and endoscopic biopsy in the preoperative assessment of pancreatic and peripancreatic malignancies. Int J Pancreatol 1994; *16*: 17-21.
154. *Nealon, W.H., Townsend, C.M., Thompson, J.C.* Preoperative endoscopic retrograde cholangiopancreatography (ERCP) in patients with pancreatic pseudocyst associated with resolving acute and chronic pancreatitis. Ann Surg 1989; *209*: 532-540.

155. Nemzeti Rákregiszter: Országos Onkológiai Intézet, 2001.
156. *Neoptolemos, J.P., Dunn, J.A., Stocken, D.D.* Adjuvant chemoradiotherapy and chemotherapy in resectable pancreatic cancer: a randomised controlled trial. Lancet 2001; 358: 1576-1585.
157. *O'Brien, S., Hatfield, A.R., Craig, P.I. et al.* A three year follow up of self expanding metal stents in the endoscopic palliation of longterm survivors with malignant biliary obstruction. Gut, 1995; *36*: 618-621.
158. *O'Connor, M., Kolars, J., Ansel, H. et al.* Preoperative endoscopic retrograde cholangiopancreatography in the surgical management of pancreatic pseudocysts. Am J Surg 1986; *151*: 18-24.
159. *Ogreid, D., Ulvik, A., Horn, A. et al.* Analysis of Ki-ras in pancreatic fluid aspirate. A new diagnostic possibility in investigation of pancreatic cancer. Tidsskr Nor Laegeforen 1994; *114*: 3079-3081.
160. *Ohara, H., Hoshino, M., Hayakawa, T. et al.* Single application extracorporeal shock wave lithotripsy is the first choice for patients with pancreatic duct stones. Am J Gastroenterol 1996; *91*: 1388-1394.
161. *O Malley, V.P., Cannon, J.P., Postier, R.G.* Pancreatic pesudocysts: cause, therapy and results. Am J Surg 1985; *150*: 680-682.
162. *Orosz, P., Juhász, L.* Májkapui malignus epeúti stenosisok endoscopos palliatív kezelése. Orv Hetil 1995; *136*: 1823-1827.
163. *Pap Á.* A pancreas. In: Varró V. ed. Gastroenterologia. Budapest: Medicina, 1997; 577-651.
164. *Pap, Á.* Interventional pain relief. In.: Chronic pancreatitis. Editors: Izbiczki, J. R., Binmoeller, M., Soehandra, N. Berlin, New York: Walter de Gruyter, 1997; 69-85.
165. *Pap, Á., Berger, Z., Topa, L.* Non surgical management of pancreatic pseudocysts. Digestion 1992; *52*: 110(A)
166. *Pap, Á., Elek, G., Gyökeres, T. et al.* Cooperation between the endoscopists and pathologists to diagnose and follow-up papillary adenomas. Gastroenterology 2001; *5*: 1065 (A)
167. *Pap, Á., Gelley, A., Elek, G., Filiczky, I., Gyökeres, T. et al.* Diminishing diagnostic accuracy of p53 in a developed tumour of papilla Vateri. Digestion 2000; *61*: 308, 144 (A)

168. *Pap, Á., Gyökeres, T.* Endoscopic intervention in chronic pancreatitis - current status and future recommendations. In: The pancreas. Editor: Wig, J. D. Chandigarh, Azad Offset Printers, 2000; 358-375.
169. *Pap, Á, Gyökeres, T.* Hasnyálmirigy-pseudocysták endoszkópos megoldása. Eur J of Gastroent Hepatol (magyar kiadás) 2002; 2: 49-53.
170. *Pap, Á., Gyökeres, T., Burai, M. et al.* Complex endoscopic treatment of pancreatic fistulas. Pancreatology 2001; *1*: 98 (A)
171. *Pap, Á., Hrisztov, V.* Pain relief and improvement of exocrine pancreas function after nasopancreatic drainage in a patient with pancreatic intraductal stones. Int J Pancreatol 1994; *16*: 327 (A)
172. *Pap, Á., Topa, L.* Multiple stents for biliary stenosis caused by chronic pancreatitis. Z Gastroenterol 1997; *35*: 110 (A)
173. *Pap, Á., Topa, L., Berger, Z. et al.* Pain relief and functional recovery after endoscopic interventions for chronic pancreatitis. Scand J Gastroenterol Suppl 1998; *228*: 98-106.
174. *Pap, Á., Varró, V.* Lundh-test; a pancreas exokrin funkciójának értékes klinikai vizsgáló módszere. Orv Hetil 1977; *118*: 2078-2080.
175. *Pap, Á., Varsányi, M., Gyökeres, T. et al.* Diagnostic difficulties of periampullary tumors of the pancreas. Pancreas 2001; *4*: 454 (A)
176. *Parekh, D., Segal, I.* Pancreatic ascites and effusion risk factors for failure of conservative therapy and the role of octreotid. Arch Surg 1992; *127*: 707-712.
177. *Pasanen, P.A., Partanen, K.P., Pikkarainen, P.H. et al.* A comparison of ultrasound, computed tomography and endoscopic retrograde cholangiopancreatography in the differential diagnosis of benign and malignant jaundice and cholestasis. Eur J Surg 1993; *159*: 23-9.
178. *Pedersen, F.M.* Endoscopic management of malignant biliary obstruction. Is stent size of 10 French gauge better than 7 French gauge? Scand J Gastroenterol 1993; *28*: 185-189.
179. *Pederzoli, P., Bassi, C., Falconi, M. et al.* Conservative treatment of external pancreatic fistulas with parenteral nutrition alone or in combination with continuous intravenous infusion os somatostatin, glucagon or calcitonin. Surg Gynecol Obstetr 1986; *163*: 428-432.

180. *Pereira-Lima, J.C., Jakobs, R., Maier, M. et al.* Endoscopic biliary stenting for palliation of pancreatic cancer: results, survival predictive factors, and comparison of 10-French with 11.5-French gauge stents. Am J Gastroenterol 1996; *91*: 2179-2184.
181. *Pescatore, P., Heubner, C., Heine, M. et al.* The value of histological analysis of occluded biliary endoprostheses. Endoscopy 1995; *27*: 597-600.
182. *Prat, F., Chapat, O., Ducot, B. et al.* A randomized trial of endoscopic drainage methods for inoperable malignant strictures of the common bile duct. Gastrointest Endosc 1998; *47*: 1-7.
183. *Prat, F., Chapar, O., Ducot, B. et al.* Predictive factors for survival of patients with inoperable malignant distal biliary strictures: a practical management guideline. Gut 1998; *42*: 76-80.
184. *Prinz, R.A., Pickleman, J., Hoffman, J. P.* Treatment of pancreatic cutaneous fistulas with a somatostatin analog. Am J Surg 1988; *155*: 36-42.
185. *Pugliese, V., Barone, D., Saccomanno, S. et al.* Tissue sampling from the common bile duct through endoscopic retrograde cholangiopancreatography, endoscopic papillo(sphinctero)tomy and drainage in juxtapapillary malignancies. Surg Endosc 1987; *1*: 83-87.
186. *Pyke, C.M., van Heerden, J.A., Colby, T.V. et al.* The spectrum of serous cystadenoma of the pancreas. Ann Surg 1992; *215*: 1132-1139.
187. *Ridgeway, M.G., Stabile, B.E.* Surgical management and treatment of pancreatic fistulas. Surg Clin North Am 1996; *76*: 1159-1173.
188. *Riker, A., Libutti, S.K., Bartlett, D.L.:* Advances in the early detection, diagnosis, and staging of pancreatic cancer. Surg Oncol 1997; *6*: 157-169.
189. *Rosenfield, A.T.* The evaluation of pancreatic cysts: current concept. J Clin Gastroenterol 1995; *20*: 94-95.
190. *Rossi, P., Bezzi, M., Salvatori, F.M. et al.* Clinical experience with covered wallstents for biliary malignancies: 23-month follow-up. Cardiovasc Intervent Radiol 1997; *20*: 441-447.
191. *Rösch, T., Schusdziarra, V., Born, P. et al.* Modern imaging methods versus clinical assessment in the evaluation of hospital in-patients with suspected pancreatic disease. Am J Gastroenterol 2000; *95*: 2261-2270.

192. *Rune, S.J.* PH threshold for release of secretin in normal subjects and in patients with duodenal ulcer and patients with chronic pancreatitis. Scand J Gastroenterol 1978; *13*: 177-186.
193. *Ryan, M.E.* Cytologic brushings of ductal lesions during ERCP. Gastrointest Endosc 1991; *37*: 139-142.
194. *Saarl, A., Schroder, T., Kivilaakso, E. et al.* Treatment of pancreatic fistulas with somatostatin and total parenteral nutrition. Scand J Gastroenterol 1989; *24*: 859-862.
195. *Sachs, J.R., Deren, J.J., Sohn, M. et al.* Mucinous cystadenoma: pitfalls of differential diagnosis. Am J Gastroenterol 1989, *84*, 811-816.
196. *Sackmann, M.* The perfect biliary stent: The search goes on. Endoscopy 1998; *30*: 727-729.
197. *Saeed, Z.A, Ramirez, F.C., Hepps, K.S.* Endoscopic stent placement for internal and external pancreatic fistulas. Gastroenterology 1993; *105*: 1213-1217.
198. *Sahel, J.* Endoscopic drainage of pancreatic cysts. Endoscopy 1991; *23*: 181-184.
199. *Salomonowitz, E.K., Adam, A., Antonucci, F. et al.* Malignant biliary obstruction: treatment with self-expandable stainless steel endoprosthesis. Cardiovasc Intervent Radiol 1992; *15*: 351-355.
200. *Sanfey, H., Aguilar, A., Jones, R.S.* Pseudocysts of the pancreas, a review of 97 cases. Am Surgeon 1994; *60*: 661-668.
201. *Sauerbruch, T.* Extracorporeal shockwave lithotripsy of pancreatic calculi. Leber Magen Darm 1990; *20*: 146-148.
202. *Sauerbruch, T., Holl, J., Sackmann, M. et al.* Disintegration of a pancreatic duct stone with extracorporeal shock waves in a patient with chronic pancreatitis. Endoscopy 1987; *19*: 207-208.
203. *Sauerbruch, T., Holl, J., Sackmann, M. et al.* Extracorporeal lithotripsy of pancreatic stones in patients with chronic pancreatitis and pain: a prospective follow up study. Gut 1992; *33*: 969-972.
204. *Sauerbruch, T., Holl, J., Sackmann, M. et al.* Extracorporeal shock wave lithotripsy of pancreatic stones. Gut 1989; *30*: 1406-1411.
205. *Savides, T.J., Gress, F., Sherman, S. et al.* Ultrasound catheter probe-assisted endoscopic cystgastrostomy. Gastrointest Endosc 1995; *41*: 145-148.

206. *Sawada, Y., Gonda, H., Hayashida, Y.* Combined use of brushing cytology and endoscopic retrograde pancreatography for the early detection of pancreatic cancer. Acta Cytol 1989; *33*: 870-874.
207. *Scharplatz, D., White, T.T.* The natural and unnatural history of pancreatic pseudocysts. Ann Surg 1972; *176*: 638-640.
208. *Scheurer, U.* Pancreatic carcinoma: diagnosis. Ther Umsch 1996; *53*: 377-386.
209. *Schmassmann, A., von Gunten, E., Knuchel, J. et al.* Wallstents versus plastic stents in malignant biliary obstruction: effects of stent patency of the first and second stent on patient compliance and survival. Am J Gastroenterol 1996; *91*: 654-659.
210. *Schneider, H.T., May, A., Benninger, J. et al.* Piezoelectric shock wave lithotripsy of pancreatic duct stones. Am J Gastroenterol 1994; *89*: 2042-2048.
211. *Schneider, H.T., May, A., Benninger, J. et al.* Technical and clinical success with extracorporeal shockwave lithotripsy in pancreatic duct calculi. Med Klin 1996; *91*: 66-71.
212. *Schoeman, M.N., Huibregtse, K.* Pancreatic and ampullary carcinoma. Gastrointest Endosc Clin N Am 1995; *5*: 217-236.
213. *Schöfl, R., Brownstone, E., Reichel, W. et al.* Malignant bile-duct obstruction: experience with self-expanding metal endoprostheses (Wallstents) in Austria. Endoscopy 1994; *26*: 592-596.
214. *Scudera, P.L., Koizumi, J., Jacobson, I.M.* Brush cytology evaluation of lesions encountered during ERCP. Gastrointest Endosc 1990; *36*: 281-284.
215. *Seitz, U., Vadeyar, H., Soehendra, N.* Prolonged patency with a new-design Teflon biliary prosthesis. Endoscopy 1994; *26*: 478-482.
216. *Shapiro, M.J.* Management of malignant biliary obstruction: nonoperative and palliative techniques. Oncology (Huntingt) 1995; *9*: 493-503.
217. *Shim, C.S., Lee, Y.H., Cho, Y.D.et al.* Preliminary results of a new covered biliary metal stent for malignant biliary obstruction. Endoscopy 1998; *30*: 345-350.
218. *Silvis, S.E., Vennes, J.A., Rohrmann, C.A.* Endoscopic pancreatography in the evaluation of patients with suspected pancreatic pseudocysts. Am J Gastroenterol 1974; *61*: 452-459.

219. *Smith, A.C., Dowsett, J.F., Russell, R.C. et al.* Randomised trial of endoscopic stenting versus surgical bypass in malignant low bileduct obstruction. Lancet 1994; *344*: 1655-1660.
220. *Smits, M.E., Rauws, E.A., Tytgat, G. et al.* Endoscopic treatment of pancreatic stones in patients with chronic pancreatitis. Gastrointest Endosc 1996; *43*: 556-560.
221. *Smits, M., Rauws, E., Tytgat, G. et al.* The efficacy of endoscopic treatment of pancreatic pseudocysts. Gastrointest Endosc 1995; *42*: 202-207.
222. *Soehendra, N., Rynders-Frederix, V.* Palliative biliary duct drainage. A new method for endoscopic introduction of a new drain. Dtsch Med Wschr 1979; *104*: 206-207.
223. *Soulez, G., Thérasse, E., Oliva, V.L. et al.* Left hepaticogastrostomy for biliary obstruction: long-term results. Radiology 1997; *204*: 780-786.
224. *Speer, A.G., Cotton, P.B., MacRae, K.D.* Endoscopic management of malignant biliary obstruction: stents of 10 French gauge are preferable to stents of 8 French gauge. Gastrointest Endosc 1988; *34*: 412-417.
225. *Speer, A.G., Cotton, P.B., Russell, R. C. et al.* Randomised trial of endoscopic versus percutaneous stent insertion in malignant obstructive jaundice. Lancet 1987; *2*: 57-62.
226. *Spinelli, P., Meroni, E., Prada, A.* Endoscopic treatment of a pancreatic pseudocyst by naso cystic tube. Endoscopy 1988; *20*: 27-29.
227. *Spinelli, P., Schiavo, M., Schicchi, A.A.* Endoscopy in the diagnosis and staging of pancreatic cancer Tumori 1999; *85*: Suppl1, S14-8.
228. *Stumpf, M., Kasperk, R., Bertram, P. et al.* Role of surgical biliary bypass for palliation of pancreatic cancer – a retrospective study of 107 cases. Zentralbl Chir 2001; *126*: 913-916.
229. *Sturm, P.D., Rauws, E.A., Hruban, R.H. et al.* Clinical value of K-ras codon 12 analysis and endobiliary brush cytology for the diagnosis of malignant extrahepatic bile duct stenosis. Clin Cancer Res 1999; *5*: 629-635.
230. *Suga, T.* Non-surgical treatments for chronic pancreatitis. Hokkaido Igaku Zasshi 1999; *74*: 105-111.

231. *Suga, T., Kawa, S., Horiuchi, A. et al.* Endoscopic pancreatic sphincter balloon dilation for effective retrieval of pancreatic duct stone. J Gastroenterol Hepatol 2000; *15*: 220-224.

232. *Sugiyama, M., Atomi, Y., Wada, N. et al.* Endoscopic transpapillary bile duct biopsy without sphincterotomy for diagnosing biliary strictures: a prospective comparative study with bile and brush cytology. Am J Gastroenterol 1996; *91*: 465-467.

233. *Sung, J.J., Chung, S.C., Tsui, C.P. et al.* Omitting side-holes in biliary stents does not improve drainage of the obstructed biliary system: a prospective randomized trial. Gastrointest Endosc 1994; *40*: 321-325.

234. *Szentes, M.J., Traverso, L.W., Kozarek, L.A. et al.* Invasive treatment of pancreatic fluid collections with surgical and non-surgical methods. Am J Surg

235. *Taki, N., Nakazawa, S., Yamao, K. et al.* The studies of extracorporeal shock wave lithotripsy (ESWL) for pancreatic ductal stones. Nippon Shokakibyo Gakkai Zasshi 1997; *94*: 101-110.

236. *Tascilar, M., Sturm, P.D., Caspers, E. et al.* Diagnostic p53 immunostaining of endobiliary brush cytology: preoperative cytology compared with the surgical specimen. Cancer 1999; *87*: 306-311.

237. *Tatsuta, M., Yamamoto, R., Yamamura, H. et al.* Cytologic examination and CEA measurement in aspirated pancreatic material collected by percutaneous fine-needle aspiration biopsy under ultrasonic guidance for the diagnosis of pancreatic carcinoma. Cancer 1983; *52*: 693-698.

238. *Tatsuta, M., Yamamura, H., Yamamoto, R. et al.* Significance of carcinoembryonic antigen levels and cytology of pure pancreatic juice in diagnosis of pancreatic cancer. Cancer 1983; *52*: 1880-1885.

239. *Trede M.* The surgical treatment of pancreatic carcinoma. Surgery 1985; *97*: 28-35.

240. *Tulassay, Z., Flautner, L., Vadász, A. et al.* Short report: octreotide in the treatment of external pancreatic fistulas. Aliment Pharmacol Ther 1993; *7*: 323-325.

241. *Van Laethem, J.L., Bourgeois, V., Parma, J. et al.* Relative contribution of Ki-ras gene analysis and brush cytology during ERCP for the diagnosis of biliary and pancreatic diseases. Gastrointest Endosc 1998; *47*: 479-485.

242. *Van Laethem, J.L., Vertongen, P., Deviere, J. et al.* Detection of c-Ki-ras gene codon 12 mutations from pancreatic duct brushings in the diagnosis of pancreatic tumours. Gut 1995; *36*: 781-787.
243. *Várady, Zs., Gyökeres, T., Burai, M. et al.* Self-expandable metal stents for pancreatobiliary malignancies - our experiences. Z Gastroenter 2001; *39*: 195 (A)
244. *Varsányi, M., Gyökeres, T., Burai, M. et al.* Diagnostic and therapeutic pittfalls of periampullary tumours. Z Gastroenter 2001; *39*: 194 (A)
245. *Vedrenne, B., Hadjadj, H., Souillac, P. et al.* Successful extracorporeal shock-wave lithotripsy for a single pancreatic stone located outside of an undilated main pancreatic duct. Endoscopy 1997; *29*: S38-39.
246. *Vitas, G.J., Sarr, M.S.* Selected management of pancreatic pseudocysts: operative versus expectant management. Surgery 1992; *111*: 123-130.
247. *Warshaw, A.L., Compton, C.C., Lewandrowsti, K. et al.* Cystic tumors of the pancreas. New clinical radiologic and pathologic observation in 67 patients. Ann Surg 1990; *212*: 432-435.
248. *Warshaw, A.L., Rutledge, P.L.* Cystic tumours mistaken for pancreatic pseudocyst. Ann Surg 1987; *205*: 393-398.
249. *Watanabe, S., Matsuda, K., Aima, K. et al*. Detection of subclinical disorders of the hypopharynx and larynx by gastrointestinal endoscopy. Endoscopy 1996; *28*: 295-298.
250. *Weltz, C., Pappas, T.N.* Pancreatography and surgical management of pseudocysts. In.: Baillie, L. ed. Gastrointest Endosc Clin North Am 1995; 269-279.
251. *Whittemore, A.S., Paffenbarger, R.S., Anderson, K. et al.* Early precursors of pancreatic cancer in college men. J Chron Dis 1983; *36*: 251-256.
252. *Williams, K.J., Fabian, T.C.,* Pancreatic pseudocysts: recommendations for operative and non-operative management. Am Surgeon 1992; *58*: 199-205.
253. *Yeaton, P., Sears, R.J., Ledent, T. et al.* Discrimination between chronic pancreatitis and pancreatic adenocarcinoma using artificial intelligence-related algorithms based on image cytometry-generated variables. Cytometry 1998; *32*: 309-316.
254. *Yeo, C.J., Bastidas, J.A., Lynch-Nyhan, A. et al.* The naturel history of pancreatic pseudocysts documented by computer tomography. Surg Gynecol Obstet 1990; *170*: 411-417.

Az értekezés témájával kapcsolatos saját közlemények bibliográfiai adatai

Megjelent és közlésre elfogadott publikációk

I. *Medveczky, Z., Bartók, K., Gyökeres, T.* Cavernosus haemangioma a nyelőcsőben. Honvédorvos,1996; 48: 63-66.

II. *Gyökeres, T., Lippai, G., Dékány, K.* Haemangioma in the hypopharynx - the necessity to screen larynx and hypopharynx. Endoscopy, 1997; 29: 887. ***IF:1.38***

III. *Pap, Á., Gyökeres, T.* Endoscopic intervention in chronic pancreatitis - current status and future recommendations. In:Wig JD. ed. The pancreas. Azad Offset Printers 2000; 358-375.

IV. *Gyökeres, T., Pap, Á.* Két teflondrén alkalmazása malignus, nem hilaris epeúti szűkületben. Orvosi Hetilap 2000; 141: 77-82.

V. *Gyökeres, T., Topa, L., Marton, I., Pap,Á.* Successful cystogastrostomy during pregnancy. Gastrointestinal Endoscopy, 2001; 53: 516-518. ***IF:2.82***

VI. *Gyökeres, T., Schwab, R., Burai, M., Petrik, R., Páczelt, F., Pap, Á.* Hasnyálmirigy vezetékkövek lökéshullám kezelése, mint a komplex endoszkópos terápia része. Orvosi Hetilap 2002, in press

VII. *Gyökeres, T., Schwab, R., Burai, M., Bor, K., Pap, Á.* Endoscopic incision of the duodenal duplication cyst by needle knife and standard papillotomes. Endoscopy, 2002, in press ***IF:1.817***

VIII. *Pap, Á., Gyökeres, T.* Hasnyálmirigy-pseudocysták endoszkópos megoldása. Eur J of Gastroenter & Hepatol (HUN), 2002; 6: 49-53.

IX. *Gyökeres, T., Dull, J., Varsányi, M., Schwab, R., Burai, M., Pap, Á.* Double guidewire placement for endoscopic pancreato-biliary procedures. Endoscopy, 2002, in press ***IF:1.817***

Összesített impakt faktor: ***7,834***

Az értekezés témájával kapcsolatos idézhető absztraktok

X. Gyökeres, T., Topa, L., Pap, Á. Double teflon stents in non hilary biliary malignancies. Z Gastroenterol 1998; 36: 037 (A)

XI. Gyökeres, T., Topa, L., Pap, Á. Successful cystogastrostomy during pregnancy. Z Gastroenterol 1999; 5: 64 (A)

XII. Dull, J., Varsányi, M., Gyökeres, T. és mtsai. Double guidewire placement for endoscopic pancreato-biliary procedures. American Pancreas Association, Chicago. Pancreas 2000; 21: 439 (A)

XIII. Varsányi, M., Gyökeres, T., Burai, M. és mtsai. Diagnostic and therapeutic pittfalls of periampullary tumours. Z Gastroenter 2001; 39: 194 (A)

XIV. Várady, Zs., Gyökeres, T., Burai, M., Pap, Á. Self-expandable metal stents for pancreatobiliary malignancies - our experiences. Z Gastroenter 2001; 39: 195 (A)

XV. *Gyökeres, T., Schwab, R., Burai, M. és mtsai.* Combination of nasopancreatic citrate lavage with extracorporeal shock wave lithotripsy for pancreatic stones. American Pancreas Association, Chicago. Pancreas 2001; 23: 440 (A)

XVI. *Pap, Á., Varsányi, M., Gyökeres, T. és mtsai.* Diagnostic difficulties of periampullary tumors of the pancreas. American Pancreas Association, Chicago. Pancreas 2001; 23: 454 (A)

XVII. *Gyökeres, T., Schafer, E., Gelley, A. és mtsai.* The sensitivity of the intraductal cytology and biopsy in pancreatobiliary malignancies. 9th United European Gastroenterology Week, Amszterdam. Endoscopy 2001; 33(Suppl I): 1833 (A)

XVIII. *Diófalvi, K., Schwab, R., Micsik, T., Tejeda, M., Gyökeres, T. és mtsai.* Cytostatic sensitivity of multidrug-resistant and sensitive human gastro-intestinal cancer cell lines. European Pancreas Club, Toulouse. Pancreatology 2001; 1: 77 (A)

XIX. *Pap, Á., Gyökeres, T., Burai, M., Tihanyi, T., Flautner, L.* Complex endoscopic treatment of pancreatic fistulas. European Pancreas Club, Toulouse. Pancreatology 2001; 1: 98 (A)

Az értekezés befejezéséig készített egyéb fontosabb tudományos munkák

XX. *Halmy, Cs., Szűcs, A., Gyökeres, T. és mtsai.* Percutan endoszkópos gastrostomán át táplált III-IV. fokú arcégett beteg kezelésével nyert tapasztalataink. Orvosi Hetilap, 1998; 139: 1235-1237.

XXI. *Bálint, A., Döbrönte, Z., Forgács, A., Gyökeres, T. és mtsai.* Preliminary report of a prospective multicentric epidemiological study concerning GERD. Z Gastroenterol 1996; 34: 11 (A)

XXII. *Gyökeres, T., Lippai, G., Mármarosi, I., Dékány, K.* Drug induced gastrointestinal bleeding - Our experiences. Z Gastroenter 1997; 35: 43 (A)

XXIII. *Gyökeres, T., Pap, Á., Harsányi, L., Flautner, L.* Giant lipoma of the descending duodenum - a difficult diagnosis. World Congress of Gastroenterology, Bécs. Digestion 1998; 59(Suppl 3): 5153 (A)

XXIV. *Pap, Á., Gyökeres, T., Burai, M.* Precut papillotomy does not provoke but may prevent post-ERCP pancreatitis. European Pancreas Club, Kiel. Digestion 2000; 61: 75 (A)

XXV. *Pap, Á., Gelley, A., Elek, G., Filiczky, I., Gyökeres, T. és mtsai.* Diminishing diagnostic accuracy of p53 in a developed tumour of papilla Vateri. European Pancreas Club, Kiel. Digestion 2000; 61: 144 (A)

XXVI. *Gyökeres, T., Burai, M., Pap, Á.* Strategy of endoscopic management of the postoperative benign biliary duct strictures. Use of multiple stents. 8th United European Gastroenterology Week, Brüsszel. Endoscopy 2000; 32(Suppl 1): 476 (A)

XXVII. *Hamvas, J., Gyökeres, T., Filiczky, I., Varsányi, M., Pap, Á.* Gastric polyps: Transition from the hyperplastic to the adenomatous state ? Z Gastroenterol 2000; 38: 397-431, 037 (A)

XXVIII. *Kovács, F., Gyökeres, T., Hamvas, J. és mtsai.* Dyskinesis of sphincter Oddi - The value of provocative tests. Z Gastroenterol 2000; 38: 397-431, 060 (A)

XXIX. *Takács, I., Gyökeres, T., Hamvas, J., Pap, Á.* Helicobacter negative duodenal ulcers - Greater incidence than expected? Z Gastroenterol 2000; 38: 397-431, 116 (A)

XXX. *Gelley, A., Köveskuti, Á., Adorján, K., Gyökeres, T. és mtsai.* Chilosus ascitesszel szövődött pancreatitis sikeres komplex kezelése. Magyar Belorvosi Archivum 2000; 3(Suppl 3): 79 (A)

XXXI. *Várady, Zs., Gyökeres, T., Pap, Á.* Nő a laparoscopos antireflux műtétek száma és a preoperatív kivizsgálás fontossága. Magyar Belorvosi Archivum 2000; 3(Suppl 3): 156 (A)

XXXII. *Gyökeres, T., Burai, M., Pap, Á.* Two teflon stents in non-hilary biliary malignancies. Digestive Disease Week, San Diego, 2000.

XXXIII. *Gyökeres, T., Schwab, R., Burai, M., Pap, Á.* Intrahepatic bile duct stones - a diagnostic and therapeutic challenge. Z Gastroenter 2001; 39: 051 (A)

XXXIV. *Gelley, A., Gyökeres, T., Hamvas, J. és mtsai.* Carcinoid tumour of the papilla of Vater: unusual symptoms and successful management of the postoperative complications. Z Gastroenter 2001; 39: 045 (A)

XXXV. *Szokolóczi, O., Schwab, R., Varga, M., Schvaáb, E., Gyökeres, T. és mtsai.* Efficacy & safety of home enteral-nutrition in liver cirrhosis. Z Gastroenter 2001; 39: 172 (A)

XXXVI. *Poros, A., Schwab, R., Pap, R., Uzonyi, G., Elek, G., Pajor, L, Burai, M., Gyökeres, T. és mtsai.* Pyogenic liver abscess mimicking primary lymphoma of the liver. A case report. Z Gastroenter 2001; 39: 141 (A)

XXXVII. *Jassó, A., Kamuti, J., Gyökeres, T., Pap, Á.* Laparoscopic cholecystectomy after endoscopic papillotomy. Z Gastroenter 2001; 39: 072 (A)

XXXVIII. *Mikes, Cs., Gyökeres, T., Burai, M. és mtsai.* Endoscopic management of bile leakage after cholecystectomy. Z Gastroenter 2001; 39: 111 (A)

XXXIX. *Németh, B.B., Schwab, R., Schäfer, E., Gyökeres, T., Pap, Á.* Assessment of routine screening tests for pancreatic exocrine dysfunction. Z Gastroenter 2001; 39: 129 (A)

XL. *Kovács, F., Pap, Á., Gyökeres, T. és mtsa.* Sphincter of Oddi dysfunction - prolonged medical treatment or early endoscopic sphincter ablation. Z Gastroenter 2001; 39: 087 (A)

XLI. *Schwab, R., Németh, É., Németh, B., Gyökeres, T. és mtsai.* A new high throughput assay to measure pancreatic enzyme activities in biological samples. European Pancreas Club, Toulouse, Pancreatology 2001; 1: 46 (A)

XLII. *Pap, Á., Elek, G., Gyökeres, T. és mtsai.* Cooperation between the endoscopists and pathologists to diagnose and follow-up papillary adenomas. Gastroenterology 2001; 5: 1065 (A)

XLIII. *Gyökeres, T., Schwab, R., Burai, M., Pap, Á.* Chronic calcifying pancreatitis in pancreas divisum: complex endoscopic treatment. 4th Joint Meeting of the Hungarian and Austrian Societes of Gastroenterology and Hepatology, Bécs, 2001.

XLIV. *Schwab, R., Gyökeres, T., Burai, M. és mtsai.* Duodenal duplicate treated by operative endoscopy. 4th Joint Meeting of the Hungarian and Austrian Societes of Gastroenterology and Hepatology, Bécs, 2001.